COLUMBIA LIBRARIES OFFSITE
HEALTH SCIENCES STANDARD
HX64061787
RD121 L822 Uber Transplantation

Loeb
Uber transplantation von weisser haut...

RECAP

COLUMBIA UNIVERSITY
THE
LIBRARIES
IN THE CITY OF NEW YORK
HEALTH
SCIENCES
LIBRARY

Digitized by the Internet Archive
in 2010 with funding from
Open Knowledge Commons

http://www.archive.org/details/bertransplanta00loeb

Aus dem pathologischen Institut der Universität Zürich.

Über

Transplantation von weifser Haut auf einen Defekt in schwarzer Haut

und umgekehrt

am Meerschweinchenohr.

Inaugural-Dissertation

zur

Erlangung der Doktorwürde

vorgelegt

der hohen medicinischen Fakultät der Universität Zürich

von

Leo Loeb

aus Mayen (Rheinpreußen).

Mit 3 Tafeln und 2 Figuren im-Text.

Genehmigt auf Antrag des Herrn Prof. Dr. Ribbert.

Leipzig

Wilhelm Engelmann

1897.

~~Woods Library~~
RJ 121
L822

Separat-Abdruck aus Archiv f. Entwickelungsmechanik. VI. Band. 1. Heft.

Versuche pigmentirte Haut auf Stellen zu transplantiren, wo vordem die Haut nicht pigmentirt war, sind am Menschen schon wiederholt ausgeführt worden, ebenso der umgekehrte Versuch. v. Recklinghausen[1]) führt Untersuchungen von Reverdin und Johnson-Smith an, die ergaben, dass auf weiße Haut aufgepfropfte Negerhaut sich entfärbt. Sie bestätigten nicht den Befund von Pollock, dass die junge Wachsthumszone derartig transplantirter Negerhaut noch pigmentirt sei. Maurel fand ebenfalls, dass Negerhaut auf weiße transplantirt, sich entfärbt[2]). Troup Maxwell pflanzte auf das Wangengeschwür eines Negers weiße Haut ein; diese färbte sich schwarz[1]). Dieselben Versuche stellte dann Karg[3]) mit der Methode von Thiersch an mit dem gleichen Ergebnis. Von ihm stammen, so weit mir bekannt, die ersten eingehenderen mikroskopischen Untersuchungen derartig transplantirter Haut. Er suchte zugleich die Frage nach der Herkunft des Hautpigments zu entscheiden, eine

---

[1]) von Recklinghausen, Handbuch der allgemeinen Pathologie des Kreislaufs und der Ernährung. Kap. Transplantation.

[2]) C. R. Soc. de Biologie. Juin 1878 (cit. nach Carnot et Mlle. Deflandre. C. R. Soc. de Biologie. 1896. No. 14).

[3]) Studien über transplantirte Haut. Archiv f. Anatomie u. Physiologie 1888.

Frage, mit der sich schon vorher eine Reihe von Forschern beschäftigt hatte. KARG glaubt, dass verzweigte Zellen, die er mit den Fibroblasten vergleicht, das Pigment aus dem Bindegewebe auf die transplantirte weiße Haut hinauftragen und bei der umgekehrten Transplantation ebensolche Zellen das Pigment aus dem Epithel in die Cutis transportiren. Die Zuführung von Pigment hält er für wichtig für die Ernährung des Epithels; denn er findet, dass das transplantirte weiße Epithel so lange Zeichen der Degeneration zeigt, als dort noch die Pigmentzellen fehlen. Mit ihrem Erscheinen treten in den tiefsten Epithelschichten Mitosen auf. Auch in die transplantirte schwarze Haut sollen nach KARG ungefärbte Chromatophoren einwandern. Herr Prof. RIBBERT veranlasste mich nun, am Ohr des Meerschweinchens Haut von einem weißen Ohr auf ein schwarzes zu übertragen, um zu untersuchen, woher bei der nach den oben erwähnten Versuchen zu erwartenden Schwarzfärbung das Pigment stamme, und ob nicht eventuell das weiße Epithel selbst durch das schwarze substituirt werde. Diese Versuche wurden von Ende Februar an während des ganzen Jahres 1896 im Züricher pathologisch-anatomischen Institut ausgeführt.

Im Februar[1]) und im Mai[2]) 1896 veröffentlichten PAUL CARNOT und Mlle. CL. DEFLANDRE zwei kurze Mittheilungen über eine große Anzahl von Transplantationen, die sie in derselben Weise an Meerschweinchen ausgeführt hatten. Leider erhielt ich erst Kenntnis hiervon im December 1896, als meine Versuche fast beendigt waren, und so konnte ich meine Aufmerksamkeit nicht mehr einem speciellen Punkte zuwenden, den sie besonders berücksichtigt haben, nämlich dem Einfluss der Größe des Pigmentgehaltes der ganzen übrigen Haut des Thieres auf das Schicksal des transplantirten Hautstückes. In einem wesentlichen Punkte kamen wir unabhängig von einander zu dem gleichen Resultat, das ist das Schicksal der transplantirten Hautstücke, so weit es makroskopisch verfolgt werden konnte; im Übrigen deckt sich der Inhalt dieser Arbeit nicht mit den Publikationen der beiden genannten Autoren; insbesondere liegen dort keine genaueren Angaben über mikrokopische Untersuchungen vor.

---

[1]) Persistance de la pigmentation dans les greffes épidermiques par M. PAUL CARNOT et Mlle. CL. DEFLANDRE. C. R. Soc. de Biologie. 1896. No. 6. (21. Februar.)

[2]) Greffe et Pigmentation par M. PAUL CARNOT et Mlle. CL. DEFLANDRE. C. R. Soc. de Biologie. 1896. No. 14. (1. Mai.)

I. Das Pigment in der schwarzen Haut des Meerschweinchenohres.

Man findet hier Pigment in der Cutis und in dem Epithel (s. Fig. 1). In dem Epithel ist bedeutend mehr vorhanden wie in der Cutis. In dem Epithel nun liegt das Pigment erstens in dem Aussehen nach ganz besonderen Zellen, den Chromatophoren (Fig. 2) und zweitens in den gewöhnlichen Epithelzellen. Die Chromatophoren liegen fast immer in der Basalreihe, zuweilen aber auch in der zweituntersten Reihe, unter besonderen später zu erwähnenden Umständen kann man sie auch höher liegen sehen.

Sie nehmen oft mit ihrem Zellkörper in der Basalreihe die tiefste Lage ein, liegen aber immer noch im Epithel selbst. Ihr Kern ist bläschenförmig, wie der der übrigen Epithelzellen, ihr Protoplasma unterscheidet sich jedoch von dem der gewöhnlichen Zellen dadurch, dass es in viele Verzweigungen ausgezogen ist. Gewisse Chromatophoren zeigen in Fällen, wo noch wenig Pigment vorhanden ist, diese Verhältnisse deutlich. Der Übergang des Zellkörpers in die Fortsätze ist ein ganz allmählicher und auch wenn die Zelle schon stark pigmentirt ist, kann man an dickeren Schnitten sehen, dass alle diese Fortsätze zu einer Zelle gehören. An diesen sieht man dann auch, dass die Verzweigungen einer jeden Chromatophore viel stärker sind, wie man bei gewöhnlichen Verhältnissen annehmen würde; sie sehen aus wie ein großes Geweih auf einem kleinen Kopf, dem Zellkörper. Hier kann man die Chromatophoren leicht von den basalen Palissadenzellen unterscheiden. In der horizontalen Richtung kann ein solcher Fortsatz bis acht gewöhnliche Palissadenzellen umfassen; in der Höhe bis über die Mitte des Epithels hinausgehen. Seine Verzweigungen richten sich ganz nach den Zellinterstitien, denen diese Fortsätze folgen. Liegt die Zelle, wie das gewöhnlich der Fall ist, in den tiefsten Theilen des Epithels, so breiten sich die Fortsätze seitlich und nach oben aus. Liegt der Chromatophorenkörper höher, so ziehen auch direkt nach unten Fortsätze. Man kann also nicht, wie Karg das thut, aus der Lage der Verzweigungen darauf schließen, dass die Chromatophoren von unten her ins Epithel einwandern. Über den Cutispapillen findet man meist weniger Chromatophoren, wie in den zwischen den Papillen liegenden am weitesten nach unten reichenden Theilen des Epithels.

In Bezug auf den Pigmentgehalt der Chromatophoren finden wir große Verschiedenheiten. Am häufigsten findet man vielleicht,

dass der Chromatophorenkörper so viel Pigment enthält, dass der Kern noch gerade durchschimmert, aber sehr oft ist die Pigmentirung hier so stark, dass der Kern ganz unsichtbar bleibt. Die Ausläufer sind dann dicht mit Pigment angefüllt und haben rosenkranzartige Anschwellungen, indem an einzelnen Stellen das Pigment dichter liegt.

In den gewöhnlichen Epithelzellen liegt das Pigment in der untersten und oft auch in der zweituntersten Reihe in einer Schale rings um den Kern im Zellenprotoplasma. In den höheren Reihen der Epithelzellen aber liegt es fast ganz in einem bestimmten Theile der Zelle, und zwar dem Theil, der bei der gewöhnlichen Struktur des Epithels vom Bindegewebe abgewendet ist. Ich habe beobachtet, dass wenn die Zellen ihre Lage verändern, das Pigment, das wie eine Kappe über dem Kern liegt, seine Lage entsprechend mit ändert. Besonders deutlich ist dies bei der Regeneration, wenn die Zellen sich seitlich vorschieben: hierbei sehen wir die Kappe sehr oft scheinbar an der Seite des Kernes, in Wirklichkeit aber wieder an derselben Stelle des Kernes, an der sie vorher war. Der Kern hat eine Drehung vorgenommen (s. Fig. 3 *b*).

In den Haarwurzelscheiden liegt diese Kappe an der nach dem Haare schauenden Seite. Es giebt Fälle, wo man auf diese Weise schon an dem ungefärbten Präparat bestimmen kann, von welcher Seite eine Zelle stammt, während diese Entscheidung auf andere Weise nicht möglich ist. Diese Lagerung des Pigments beruht also auf der innern Struktur der Zellen und nicht etwa auf einer etwa durch das Licht oder andere äußere Einflüsse hervorgerufenen Wanderung des Pigments nach einer bestimmten Richtung, wie eine solche Wanderung z. B. in der Retina stattfindet.

In den Haarwurzelscheiden findet man ebenfalls Chromatophoren und Pigmentkappen, doch überwiegen hier die Chromatophoren sehr. Nie findet sich Pigment in den Haardrüsen, weder Chromatophoren- noch Kernkappen-Pigment. Hier wird immer die kontinuirliche Reihe des Haarwurzelscheidenpigments unterbrochen.

Der Kürze halber soll das Pigment in der tiefsten Schicht als Basalpigment bezeichnet werden (Chromatophorenpigment sowohl wie das Pigment der gewöhnlichen Palissadenzellen). Stehen die Chromatophoren dichter, so ist es oft nicht leicht zu entscheiden, wie viel dabei der einen und wie viel der anderen Pigmentart zukommt, da die Durchschnitte durch das reiche Netz der Chromatophorenfortsätze leicht als Körnchen in den Palissadenzellen gedeutet

werden könnten. Das Pigment in den höheren Schichten soll Kernkappenpigment genannt werden.

Das Kernkappenpigment ist am dichtesten in den unteren und mittleren Theilen des Stratum Malpighii und nimmt gewöhnlich nach oben ab, doch kann man nicht selten noch Pigment im Stratum granulosum und in der Hornschicht finden.

Wir kommen nun zur Beschreibung des Cutispigments. Im Allgemeinen ist unter dem gewöhnlichen Epithel der schwarzen Haut ziemlich viel Pigment vorhanden, wenn auch lange nicht so viel, wie in dem Epithel selbst. Doch findet man zuweilen Stücke, wo trotz reichlichem Pigment in dem Epithel sehr wenig oder fast kein Pigment in der Cutis liegt. Wiederholt trifft man Schnitte, wo überhaupt kein Pigment in der Cutis ist und zwar verhalten sich verschiedene Schnitte desselben Stückes ungefähr gleich.

Man findet hier nun kleine Pigmentkörnchen sehr oft dicht unter dem Epithel, ferner etwa zwei bis drei Epithelzellenreihen tief unter der Palissadenreihe kleine Pigmentkörnchen den Bindegewebefibrillen entsprechend angeordnet, so dass man daran denken könnte, dass das Pigment sich in Bindegewebszellen befinde, zuweilen kann man auch kleine Pigmentkappen um die Kerne im Bindegewebe sehen, und schwarze Stäbchen, ferner sehr oft große und kleine Pigmentklumpen, die oft Zacken haben.

Drei Umstände charakterisiren das Cutispigment gegenüber dem Epithelpigment: 1) Das Pigment tritt in viel unregelmäßigerer Weise in der Cutis auf; 2) es tritt oft in viel größerer Menge an einer Stelle auf und bildet Klumpen; 3) es fehlen vollständig gut ausgebildete Chromatophoren.

Findet man echte Chromatophorenverzweigungen in der Cutis, so kann man immer sicher sein, dass hier Fortsätze des Epithels in der Tiefe liegen, was besonders bei Serienschnitten sich regelmäßig klar zeigt. Früher hielten Riehl[1]), Aeby[2]), Kölliker[3]) und Karg[4]) diese Zellen für identisch mit den Chromatophoren des Epithels. Letztere sollten nichts Anderes sein, als solche gezackte Pigmentkörper aus der Cutis, die in das Epithel aufgestiegen seien.

---

[1]) Riehl, Archiv f. Dermat. 1884 (citirt nach Jahresber. f. Allg. Pathologie u. pathol. Anatomie. I. Bd.).

[2]) Aeby, Über die Herkunft des Pigments im Epithel. Centralbl. f. d. medicin. Wissenschaften. 1885.

[3]) Kölliker, Handbuch d. Gewebelehre d. Menschen. I. Bd. 6. Aufl.

[4]) s. oben.

Nachdem dann Kodis[1]) den epithelialen Charakter der Chromatophoren beim Froschlarvenschwanz behauptet hatte, machte Jarisch[2]) auf den Unterschied der verzweigten Zellen in der Cutis und dem Epithel pigmentirter Haare aufmerksam. Als charakteristisch muss besonders betont werden, dass in diesen Cutisgebilden eine Zellenstruktur kaum mehr zu erkennen ist, wenn auch Alles darauf hinweist, dass sie ursprünglich Zellen gewesen waren.

II. Das Pigment bei der Regeneration des Epithels.

Trägt man an dem schwarzen Ohr eines Meerschweinchens ein Stück des Epithels sammt einem Theil des darunter liegenden Bindegewebes ab, so kann man schon makroskopisch erkennen, dass die Pigmentirung des regenerirten Epithels Anfangs geringer ist, wie die des alten Stückes.

Die mikroskopische Untersuchung der regenerirten Haut und des benachbarten Epithels, von dem die Regeneration ausging, zeigt nun, dass man in den Pigmentirungsverhältnissen des regenerirten Stückes immer vier Stadien erkennen kann. Aber auch das benachbarte Epithel zeigt ähnliche Veränderungen, so dass es nicht immer leicht ist, wenn nicht der Schorf darüber Aufklärung giebt, ganz genau die Trennungslinie zwischen altem und neuem Epithel anzugeben.

Diese vier Stadien fand ich immer wieder, und es kommen nur Variationen vor in Bezug auf den zeitlichen Ablauf derselben. Der häufigste Verlauf ist folgender:

I. Stadium, etwa vom 1.—6. Tag. In der neugebildeten Spitze befindet sich sehr viel Kernkappenpigment. Jede Zelle enthält solches (s. Fig. 3).

Man sieht nur ganz wenige Chromatophoren, die oft stark mit Pigment gefüllt sind.

II. Stadium, 6.—10. Tag. Das Kernkappenpigment verringert sich allmählich, ist aber in den oberen und mittleren Schichten des Epithels stärker wie in den unteren, so dass das umgekehrte Bild vorliegt, wie gewöhnlich, wo die oberen Schichten weniger stark pigmentirt sind, wie die unteren.

---

[1]) Kodis, Epithel und Wanderzelle in der Haut des Froschlarvenschwanzes. Archiv f. Anatomie u. Physiologie. 1889.

[2]) Jarisch, Ergänzungshefte z. Archiv f. Dermat. u. Syph. 1891,

In der Palissadenschicht befinden sich vereinzelte Chromatophoren, von einem anderen später zu beschreibenden Aussehen; sie liegen meist erst ein Stück hinter der Spitze des regenerirten Epithels.

Die Spitze der in den Schorf vordringenden Epithelzunge ist oft bereits pigmentärmer, wobei aber häufig gerade die Zellen der Spitze, die an den Schorf stoßen oder an das Epithel der anderen Seite verstärktes Kernkappenpigment haben. Gerade dieses Verhalten trifft man so oft, dass es eine bestimmte Gesetzmäßigkeit darstellen muss (s. Fig. 4).

Eine ähnliche Beobachtung am lebenden Thier über stärkere Pigmentirung am Rand des regenerirten Gewebes findet sich bei Born [1]).

Das noch Kernkappenpigment enthaltende Epithel setzt sich gegen die schon pigmentärmere Spitze oft in einer schrägen Linie ab, die in den oberen Schichten am weitesten nach vorn nach der Richtung der regenerirten Epithelspitze hin reicht und nach unten hinten dem alten Epithel zu zieht.

III. Stadium (s. Fig. 5) vom 10.—21. Tag etwa nach begonnener Regeneration: Es ist fast nur Basalpigment vorhanden. Die oberen Zellschichten sind ohne Pigment. Die Chromatophoren tragen den besonderen unten beschriebenen Charakter. Sie treten am zahlreichsten auf gegen das alte Epithel hin.

IV. Stadium (s. Fig. 6): Das Basalpigment gewinnt allmählich wieder das gewöhnliche Aussehen, die darüber liegenden Reihen erhalten von unten aufsteigend Kernkappenpigment. So ist die gewöhnliche Pigmentirung wieder erreicht, Variationen kommen vor in der Schnelligkeit, mit der diese Stadien ablaufen.

Die Chromatophoren, die nun allmählich in dem regenerirenden Epithel auftreten, unterscheiden sich von den gewöhnlichen hauptsächlich durch die viel geringere Menge des Pigments, das sie enthalten (s. Fig. 7 und 8). Das kann so weit gehen, dass nur mehr Spuren von Pigment da sind, sowohl in den Fortsätzen wie in den Körpern. Immer findet sich in diesen Fällen aber mehr Pigment in den Fortsätzen wie in dem Körper. Ferner unterscheiden sie sich durch das deutliche Hervortreten des Zellkörpers, im Gegensatz zu den gewöhnlichen Chromatophoren, wo nur der Kern hervortritt. Daraus resultirt eine amöboide Form der Chromatophoren. Das

---

[1]) Born, Archiv f. Entwickelungsmechanik. IV. Bd. 3.—4. Heft.

Protoplasma hat ein sehr körniges Aussehen. Es ist möglich, dass nur der Mangel an Pigment hier die Zellstruktur besser hervortreten lässt, doch schien es mir, als ob hier außerdem noch mehr Protoplasma um den Kern vorhanden sei, das sich ganz allmählich zu den Fortsätzen ausziehe und so die amöboide Form zu Stande komme.

Diese Chromatophoren fangen nun schon an aufzutreten, wenn in den oberen Epithelreihen noch viel Kernkappenpigment vorhanden ist und können unter Umständen auch noch diesen Charakter zeigen nach 3 Wochen, wenn das Kernkappenpigment schon wieder zunimmt; damit ist jedenfalls bewiesen, dass die Annahme falsch ist, dass die Chromatophoren das Kernkappenpigment in sich aufnehmen.

Wir werden später bei der Schilderung der Versuche der Transplantation von schwarzer Haut auf weiße sehen, dass dieselben Phasen der Pigmentirung sich bei dem transplantirten schwarzen Epithel finden.

Eine ganz befriedigende Erklärung dieser Verhältnisse zu geben, ist jetzt noch unmöglich, da der Pigmentgehalt der Zelle von so vielen noch wenig bekannten Faktoren abzuhängen scheint. Ich erinnere an die oben erwähnte Thatsache, dass die Haardrüsen nie Pigment enthalten, ringsum in den Haarwurzelscheiden aber Pigment vorhanden ist, dass, während die neugebildete Epithelzunge fast pigmentfrei ist, die äußerste Spitze, die an den Schorf stößt oder an die Epithelzunge der anderen Seite verstärktes Kernkappenpigment enthält.

Es wäre hier auch zu erinnern an die Versuche von Brücke und anderen Autoren, wie zuletzt von Biedermann[1]) über die Pigmentzusammenballungen in den Chromatophoren unter verschiedenen äußeren und nervösen Einflüssen, an die von Jacques Loeb[2]) gefundene Thatsache, dass bei Sauerstoffmangel das Schwinden des schwarzen Pigments in dem Dottersack der Embryonen von *Fundulus* direkt unter dem Mikroskop zu beobachten ist, ferner an die von demselben Autor festgestellte Thatsache[3]), dass an dem Dottersack der Embryonen von *Fundulus* die Zahl der gebildeten Chromatophoren von der Zufuhr von Licht abhängt, in so fern als im Licht

---

[1]) Biedermann, Über den Farbenwechsel der Frösche. Pflüger's Archiv Bd. 51.

[2]) J. Loeb, Untersuchungen über die physiologischen Wirkungen des Sauerstoffmangels. Pflüger's Archiv. Bd. 62.

[3]) J. Loeb, Über den Einfluss des Lichtes auf die Organbildung bei Thieren. Pflüger's Archiv. Bd. 63.

viel mehr Chromatophoren gebildet werden wie im Dunkeln. Flemming[1]) beobachtete schon vor längerer Zeit, dass im Licht Salamanderlarven blass werden; er erklärte dies durch Verminderung des epithelialen Pigments.

Entsprechend nimmt auch im normalen schwarzen Epithel in den höheren Schichten die Pigmentmenge ab, ohne dass dieser Vorgang erklärt wäre.

Doch könnte man das oben geschilderte Verhalten des Pigments bei der Regeneration ungefähr auf folgende Weise erklären. Der Reichthum an Kernkappenpigment im I. Stadium und die vereinzelten stark pigmentirten Chromatophoren stammen wenigstens zum Theil noch aus dem alten Epithel, indem die sich in den Defekt hineinschiebenden Zellen das Pigment mitnehmen, es vielleicht auch noch vermehren. Inzwischen bildet sich nun erst sekundär die Palissadenschicht, in dieser treten allmählich die Chromatophoren vom II. Typus auf, und von dieser Palissadenschicht werden darauf die höheren Zellreihen gebildet. Diese sind noch unpigmentirt. Die alten Epithelzellen, welche die Epithelspitze gebildet hatten, die in den Defekt drang, werden so in die Höhe geschoben und setzen sich dem entsprechend in der geschilderten Linie gegen die neu gebildeten basalen Theile ab. Indem zugleich in der Spitze im Weiterdringen neue Kerne auftreten, verliert sich hier an der Spitze das Pigment. Zuletzt haben sich die alten Zellen ganz abgestoßen und nun beginnt das IV. Stadium, von der Basis aufsteigend entwickelt sich in dem neuen Epithel das Kernkappenpigment. Entsprechend der Zunahme dieser Pigmentirung werden auch die Chromatophoren stärker mit Pigment gefüllt und so ist der gewöhnliche Zustand wieder erreicht.

Hier nun bei der Regeneration kann der früher erwähnte besondere Fall eintreten, dass Chromatophoren etwa in der Mitte des Epithels liegen.

Unter dem regenerirten Epithel fehlte das Cutispigment fast vollständig oder es waren nur einzelne kleine Körnchen vorhanden. Nach 3 Wochen, als sich allmählich außer dem vorhandenen Basalpigment noch in den höheren Schichten des Epithels wieder Pigment zu bilden begann, war bereits ein wenig mehr Pigment in der Cutis, aber immer noch viel weniger wie im gewöhnlichen Epithel. Auch

---

[1]) Flemming, Referat: Zelle in Merkel u. Bonnet's Ergebn. d. Anatomie. V. Bd. (pag. 327.)

unter dem an den Defekt anstoßenden alten Epithel, von dem die Regeneration ausging, fand ich keine Vermehrung des Cutispigments vor, nichts, was darauf schließen ließe, dass hier ein Aufsteigen von Pigmentzellen in das Epithel stattfindet.

Eine andere Erklärung über die Art, wie das Epithel pigmentirt werde, stammt von Ehrmann[1]): Das Pigment werde durch Strömung in den Melanoblasten (dasselbe was meist als Chromatophoren bezeichnet wird) aus der Cutis in das Epithel gebracht und durch die protoplasmatischen Fortsätze dem oberen Pol der Epithelzelle zugeführt. Den möglichen Fall, dass sich in der Cutis Pigment ansammelt, ohne dass dasselbe in das Epithel gelangt, erklärt er damit, dass dann zwischen Epithel und Cutis keine Chromatophoren vorhanden seien, um das Pigment hinaufzuführen.

Nun gelang es in einem Fall (s. Fig. 9), bei einem jungen Thier die Haut des Ohres derart leicht abziehbar zu machen, dass sie sich auf eine weite Strecke ohne Messer lösen ließ. So blieb der ganze oder der größte Theil der Cutis unversehrt und größere Gefäße waren nicht verletzt. Die Haut regenerirte dann und bei der mikroskopischen Untersuchung nach ungefähr 7 Wochen fand sich, dass reichlich Cutispigment vorhanden war, ebenso das Chromatophorenpigment in den Haarwurzelscheiden, die bei der Ablösung der Epidermis unverletzt geblieben waren.

In dem neugebildeten Epithel war auf weite Strecken hin noch kein Kernkappenpigment vorhanden, an der Basis aber befanden sich eine Reihe von fast pigmentfreien Chromatophoren. Wir finden hier also noch ein Stadium der Pigmentirung, das immer auftritt bei der Regeneration von pigmentirtem Epithel, aber gewöhnlich schon in einer früheren Periode abgelaufen ist. Aber hier beobachten wir zugleich auch einen Umstand, der sonst zu fehlen pflegt, nämlich reichliches Pigment in der Cutis (wobei es sogar möglich sein könnte, dass ein Theil dieses Cutispigmentes durch Umwandlung des aus den Gefäßen getretenen Hämoglobins entstanden ist, obwohl in einem anderen Präparat, wo wirklich viel Blut in Folge der Operation durch das Messer in die Cutis gelangt war, nach sechs Wochen sich nur sehr wenig Cutispigment fand).

---

[1]) Ehrmann, a) Untersuchungen über Physiologie und Pathologie des Hautpigments. Archiv f. Dermatologie. 1885—1886. — b) Über Hautentfärbung durch sekundär syph. Exantheme. Ergänzungshefte z. Archiv f. Dermatologie u. Syphilis. 1891. II. Heft. — c) Referat: Hyperpigmentation, in Ergebnisse d. allgem. Pathologie u. path. Anatomie. I. Jahrg. IV. Abth.

Obwohl nun Cutispigment reichlich vorhanden ist, und die Chromatophoren nicht fehlen, hat keine solche Übertragung in das Epithel stattgefunden. Vielmehr bildet sich allmählich in dem beschriebenen IV. Stadium das Pigment im Epithel.

Wenn so die Erscheinungen bei der Regeneration darauf hinweisen, dass das Pigment in dem Epithel selbst entsteht, so sind doch noch zu wenige Thatsachen bekannt, die mehr als Vermuthungen zuließen in Betreff der Art, wie sich das Pigment und besonders die Chromatophoren im regenerirten Epithel bilden.

Uber die Entstehung der Chromatophoren liegen Angaben vor von Kodis[1]) bei Froschlarven und von Jarisch[2]) bei Froschlarven und der Conjunctiva bulbi des Ochsen. Beide Autoren geben eine verschiedene Entstehungsart an, aber beide beschreiben ihre Entstehung aus Epithelzellen. Beim regenerirten Epithel des Meerschweinchenohres konnte ich keinerlei Bilder finden, die für einen derartigen Bildungsmodus sprächen.

Post[3]) untersuchte die Entstehung der Chromatophoren bei der Entwickelung von schwarzen Taubenfedern, hier fand er schon nach 17 Stunden gewisse Zellen, die sich von ihrer Umgebung durch reichliches helles Protoplasma, die unregelmäßigen Kontouren ihres Leibes, der sich oft zwischen die benachbarten Zellen hineinschiebt, auszeichnen. Diese werden allmählich häufiger und im Protoplasma tritt das Pigment auf. Die pigmentbildenden Zellen können nach Post, da ihre Herkunft aus dem Bindegewebe durch kein Moment wahrscheinlich gemacht werden könne und sie nach Kernbeschaffenheit und durch ihre mitotische Vermehrung im Epithel den Epithelzellen gleichwerthig erscheinen, nur als modificirte Epithelzellen angesehen werden. Doch fand er nicht für alle Pigmentzellen jenes Vorstadium, sondern er nimmt an, dass sehr wohl Pigmentbildung, Formveränderung und Volumzunahme, wodurch die Epithelzellen zu Chromatophoren werden, gleichzeitig statthaben konnte.

In der Federpulpa fand er das Pigment viel später wie im epithelialen Theil der Feder.

Ebenso sah er noch beim $5^1/_2$monatlichen Embryo keine Pigmentzellen in der Papille des Haares, wohl aber im Bulbus.

---

[1]) loc. cit.

[2]) loc. cit.

[3]) Post, Über normale und pathol. Pigmentirung der Oberhautgebilde. Virchow's Archiv. Bd. 135.

Kromayer [1]) nimmt an, dass die Chromatophoren ihrer Gestalt nach Protoplasmafaserzügen der Epithelzellen entsprechen.

Aus den beschriebenen Regenerationsversuchen am Meerschweinchen ergiebt sich, dass die Chromatophoren nicht aus dem Bindegewebe in das regenerirte Epithel aufsteigen. Sondern wir sehen im Epithel in der untersten Reihe zuerst verzweigte Zellen mit körnigem, reichlichem Protoplasma von amöboider Form, ihr Kern unterscheidet sich in nichts von dem der gewöhnlichen Epithelzellen. Man sieht hierbei nie Bilder, die darauf schließen lassen, dass die benachbarten Zellen auf die Seite gedrängt wurden, um für diese großen Zellen Platz zu erhalten. Allmählich gewinnen nun diese Zellen den gewöhnlichen Charakter der Chromatophoren. Also wir finden die Chromatophoren in dem jungen regenerirten Epithel ähnlich, wie Post sie bei der Bildung der schwarzen Taubenfeder beschreibt.

Ebenso wie dies Flemming [2]) und Post [3]) vorher an anderen Objekten gethan hatten, konnte ich recht oft Mitosen der Chromatophoren in dem regenerirten Epithel der Meerschweinchenhaut sehen. Und zwar waren es meist die Chromatophoren, die am weitesten vorgeschoben waren, die sich theilten. Um die Chromosomen in der Mitte der großen Zelle folgte ein heller pigmentfreier Hof und darum lag in Form einer Kugelschale die große Masse der Pigmentkörnchen. Zweimal konnte festgestellt werden, dass die Zelle während der Theilung noch Ausläufer hatte (s. Fig. 10 und 11). In allen anderen Fällen schien die ganze Zelle ohne Fortsätze. Auch bei den gewöhnlichen pigmenthaltigen Epithelzellen ist die Anordnung des Pigmentes während der Mitose eine ähnliche. Wie eine Kugelschale liegt das Pigment, nur in viel geringerer Menge wie bei den Chromatophoren, um die Chromosomen, zwischen beiden befindet sich wieder eine ungefärbte Zone. Gegen das alte Epithel hin wird die Zahl der Chromatophoren größer und hier nehmen sie dann einen stärker verzweigten Charakter an, so dass die Fortsätze wie ein deutliches Netz aussehen.

In dem oben erwähnten Falle von Regeneration nach 7 Wochen, waren in den zurückgelassenen Haarwurzelscheiden noch viele Chromatophoren von dem gewöhnlichen stark pigmentirten Charakter;

---

[1]) Kromayer, Allgem. Dermatologie. pag. 176.

[2]) Archiv f. mikr. Anatomie. Bd. 35. pag. 281, cit. nach Ergebn. d. Anatomie. Bd. III. Kap. Zelle.

[3]) loc. cit.

dies weist darauf hin, dass hier keine Wanderung dieser Chromatophoren in das noch kaum pigmentirte regenerirte Epithel stattgefunden hatte. Denn die Möglichkeit liegt auch vor, dass etwa aus dem alten Epithel die Chromatophoren allmählich in das regenerirte Epithel überwandern. Eine wirkliche Wanderung von Chromatophoren kann man, wie JACQUES LOEB[1]) fand, an dem Dottersack von *Fundulus*-Embryonen feststellen. Hier kriechen die Chromatophoren erst in dem Augenblick, wo in dem schon vorher angelegten Gefäßnetz das Blut zu cirkuliren beginnt, auf die Gefäße und breiten sich mit ihrem Körper entlang den Verzweigungen der Gefäße aus, aber wenn sie einmal diese Lage eingenommen haben, verlassen sie die Gefäße nicht mehr.

Also auch in diesem Falle sind, wie dies JARISCH bei Froschembryonen fand, pigmentirte Zellen vorhanden, ehe Blut cirkulirt. Hier befinden sich also deutlich wandernde Pigmentzellen außerhalb des Epithels.

Wir beschränken uns vorläufig darauf, festzustellen, dass bei der Regeneration des pigmentirten Epithels des Meerschweinchens die Chromatophoren im Epithel selbst entstehen und zu keiner Zeit aus dem Bindegewebe hinaufwandern.

Um weitere Schlüsse zu ziehen, müssten wir nähere Kenntnis über das erste Auftreten der Chromatophoren im Embryo haben; wir wissen ja nicht, ob nicht verschiedene Chromatophoren eine verschiedene Genese haben, wir wissen ferner nicht, wie weit die Bildung von verzweigten und pigmentirten Zellen von im Organismus variabeln Bedingungen abhängt.

Auch darüber, wie in den gewöhnlichen Zellen selbst das Pigment entsteht, liegen kaum sichere Beobachtungen vor.

Die früheren Autoren nahmen, wie erwähnt, an, dass die verzweigten Zellen den gewöhnlichen Epithelzellen Pigment zuführen. Aber dagegen spricht schon die Vertheilung des Pigments in der Zelle, die bei dieser Entstehungsart in der Zelle eine diffuse sein müsste, was ja nicht der Fall ist. Ferner spricht dagegen der Umstand, dass man zuweilen schon etwas Kernkappenpigment in dem regenerirten Epithel sehen kann und doch die Chromatophoren nur sehr wenig Pigment enthalten.

[1]) J. LOEB, A contribution to the Physiology of Coloration. Journal of Morphology. 1893, und Über die Entwickelung von Fischembryonen ohne Kreislauf. PFLÜGER's Archiv. Bd. 54.

Ebenso spricht dagegen die Beobachtung von SCHWALBE[1]), dass beim Haarwechsel von *Putorius erminea* sich zu keiner Zeit Pigmentzellen in der Cutis, der Haarpapille, den Wurzelscheiden und in der Epidermis finden. Das neue Pigment tritt zunächst nur in der eigentlichen Haarwurzel der jungen Papillenhaare auf. SCHWALBE hielt hiernach die autochthone Entstehung des Haarpigments in den Matrixzellen des Haares für erwiesen.

Es liegt am nächsten, anzunehmen, dass es an den betreffenden Stellen in der Zelle selbst gebildet wird und zwar, wie andere Sekrete auch, in der Form von Körnchen, wir können aber nicht annehmen, dass die verzweigten pigmentirten Zellen etwa einzellige Drüsen darstellen, die dem Epithel das Pigment liefern.

Man sieht nun bald, dass im regenerirten Epithel im ersten Stadium außer den Körnchen das Pigment noch in größeren schwarzen doppelt kontourirten Tropfen vorhanden ist. Sie liegen meist in der Mitte der Kernkappe. JARISCH hat diesen eine besondere Bedeutung zugeschrieben. Das sei die Form, in der das Pigment entstehe, indem diese Kugeln dann in Körnchen zerfielen. Aber man findet derartige Kugeln an den verschiedensten Stellen, in der Cutis, sogar noch im Haarschaft. Sie können die verschiedenste Größe und Form annehmen.

So werden z. B. die rosenkranzförmigen Anschwellungen der Chromatophorenausläufer vielfach durch solche Tropfen gebildet (s. Fig. 7 und 8). Je mehr Pigment dann die Zellen enthalten, desto größer und zahlreicher werden diese Tropfen. Oft kann man sehen, wie zwei solche Tropfen zusammenfließen. Zuletzt kann ein ganzer Fortsatz eines Chromatophors damit gefüllt werden und dem entsprechend sehen wir diese Gebilde die Form eines langen Schlauches annehmen. Ebenso können die Pigmentklumpen in der Cutis zuletzt ganz mit dieser homogenen Masse gefüllt sein.

Hingegen sehen wir in den ganz wenig pigmentirten Chromatophoren, besonders in deren Zellkörper nahe dem Kern, fast nur körnchenartiges Pigment, in deren Ausläufern hingegen sehen wir öfters schon diese Kugeln. Wir sehen diese Tropfenform aber besonders da, wo schon viel Pigment vorliegt, und, wie in der Cutis, die zellige Struktur schon fast verloren ist. Es liegt daher näher, anzunehmen, dass diese Form des Pigments eine sekundäre Veränderung darstellt, indem der Farbstoff vielleicht gelöst wurde.

[1]) SCHWALBE, Deutsche medicin. Wochenschrift. 1892. Nr. 11. Über die Hautfarbe des Menschen und der Säugethiere, cit. nach POST.

Einen typischen Unterschied in der Form der Körnchen des Cutispigments und des Epithelpigments, wie ihn Post[1]) glaubte feststellen zu können und woraus er auf eine getrennte Entstehung von Epithel- und Cutispigment schließt, derart, dass die Körnchen der Epithelzellen Stäbchenform besäßen, die der Cutis typisch Kugeln seien, konnte ich am Meerschweinchen nicht erkennen.

Außer einer Notiz von Kodis über die Regeneration des Froschlarvenschwanzes, wo besondere Verhältnisse vorzuliegen scheinen, wurden mir keine Untersuchungen über das Verhalten des Pigments bei der Regeneration von pigmentirter Haut bekannt.

III. Transplantationsversuche.

Das Verfahren war entsprechend der Thiersch'schen Methode. Mit dem Rasirmesser wurde ein Stück Haut abgetragen, im Durchschnitt etwa $^1/_4$, zuweilen auch mehr als $^1/_4$ qcm groß, wobei möglichst wenig Bindewebe unter dem Epithel mitgenommen werden sollte; doch wurden gewöhnlich die obersten Lagen der Cutis mit entfernt, wie die histologische Untersuchung zeigte. Da, wo ein Haarbalg sich in die Tiefe senkte, ging auch der Schnitt meist den Bindegewebszügen des Haarbalges ein Stück weit folgend, etwas tiefer, der Rest der Haarwurzelscheide blieb in der Tiefe zurück. Einzelne Unregelmäßigkeiten in Bezug auf die Tiefe des Vordringens ließen sich jedoch bei dem dünnen Operationsobjekt nicht immer vermeiden. Dann wurde eine eventuell eingetretene kleine Blutung gestillt und ein auf ähnliche Weise an einer andern Stelle abgetragenes Hautstück auf den Defekt gelegt. Bei der Operation wurde sterilisirte physiologische Kochsalzlösung verwendet. Nachher wurde ein klein wenig Jodoformkollodium zur Befestigung des Stückes angewandt. Die spätere mikroskopische Untersuchung zeigte, dass das Kollodium, das besonders den Rand bedeckte, unschädlich war für das transplantirte Stück.

Zu verschiedenen Zeiten wurden dann transplantirte Stücke sammt dem angrenzenden Rande ausgeschnitten, in Zenker'scher Lösung gehärtet und entweder ungefärbt untersucht, oder meist mit Hämalaun und Eosin, in einzelnen Fällen auch mit Alaunkarmin gefärbt.

Durch Anfertigung von ganz frischen Schnitten mit dem Gefriermikrotom überzeugte ich mich, dass durch die angewandten Reagentien das Pigment nicht extrahirt wurde.

[1]) loc. cit.

a. Transplantation von weißer Haut auf schwarze Ohren.

Bei diesen Versuchen ist man im Anfang erstaunt, wie gewöhnlich im Lauf der ersten 14 Tage alle transplantirten Stückchen wieder abgehen, obwohl sie oft in den ersten Tagen schon anzuheilen schienen. Man glaubt zunächst, das sei Folge einer mangelhaften Technik, aber auch bei der größten Sorgfalt bleibt das Resultat dasselbe. Werden aber viele Versuche gemacht, so gelingt es öfters die Stücke vollständig zum Einheilen zu bringen, so dass man ihren vollständigen Übergang in das benachbarte schwarze Epithel deutlich wahrnehmen kann. Eine kleine Furche bezeichnet gewöhnlich den Rand.

Ist am 14. Tage nach der Operation das Stück noch auf dem ehemaligen Defekt liegend vorhanden, so kann man es gewöhnlich noch für eine Zeit lang weiter verfolgen. An solchen Stücken konnte man aber schon wenige Tage nach der Transplantation sehen, dass die ursprüngliche weiße Farbe einem röthlichen Schimmer Platz machte. Analoges findet auch bei menschlicher Haut statt, die nach THIERSCH transplantirt wurde [1]).

Bei solchen Stücken kann man nun meist etwa vom 14. Tage an sehen, wie das schwarze Pigment von der Seite in Zacken in die weiße transplantirte Haut vorrückt. Erst sieht man am Rand einen dunklen Schimmer, der zuletzt distinkt schwarz wird. Dieses Vorrücken kann man dann kürzere oder längere Zeit hindurch mit dem bloßen Auge verfolgen.

Aber jetzt tritt eine Veränderung ein, die die weitere Beobachtung sehr stört: Nämlich eine starke Abschuppung. Eine solche kann, wenn auch meist in geringerem Umfange, schon vor dem 8. Tage nach der Transplantation begonnen haben. Bei diesen angewachsenen Stücken aber wird die Abschuppung bald im Verlauf einiger Wochen sehr stark. Sie kann hauptsächlich den Rand betreffen, so dass man meist noch die Mitte des transplantirten weißen Stückes distinkt sieht. Sie kann aber auch von vorn herein gleich die Mitte stark ergreifen und statt der zackigen schwarzen Linie,

[1]) vgl. JUNGENGEL, Hauttransplantation nach THIERSCH. Verhandl. d. phys.-med. Gesellschaft in Würzburg. Bd. 25. 1890/91. GOLDMANN, Über das Schicksal der nach dem Verfahren von THIERSCH verpflanzten Hautstückchen. Beitr. z. klin. Chirurgie. Bd. 11. 1894, und GARRÉ, Über histologische Vorgänge bei der Anheilung der THIERSCH'schen Transplantation. BRUN's Beiträge z. klin. Chirurgie. Bd. 4. 1882, letzteres cit. nach LUBARSCH's Jahresber. Bd. I.

die man vom Rande aus gegen die Mitte vordringen sah, sieht man auf einmal einen über das ganze Stück gehenden schwarzen Schimmer, woraus man, wie die spätere mikroskopische Untersuchung zeigte, darauf schließen kann, dass das transplantirte Stück beseitigt ist und das benachbarte schwarze Epithel regenerirte.

Man kann aber noch immer ungefähr angeben, wo die Transplantation vorgenommen war. Ganz ähnliche starke Abschuppung erfolgt bei gewöhnlicher Transplantation am Menschen.

Was nun hier bei der Transplantation am Meerschweinchen im Einzelnen vorgegangen ist, lehrt die mikroskopische Untersuchung. Es soll daher ein kurzer Bericht über die Befunde bei der mikroskopischen Untersuchung folgen, so weit sie mit der Transplantation in Beziehung stehen.

Der Kürze halber werden die Gewebe, die dem Ohr angehören, auf das transplantirt wurde, als autochthon bezeichnet werden, im Gegensatz zu den fremden transplantirten.

1) Weiße Haut vom Meerschweinchenohr auf eine Stelle des Ohres eines andern Thieres übertragen, wo vorher schwarze Haut war, 37 Stunden nach der Operation zur Untersuchung abgeschnitten (s. Fig. 12). Da es unmöglich ist, die Form und Größe des transplantirten Stückes ganz der Form und Größe des Defektes gleich zu machen, so berühren sich das autochthone schwarze Epithel und das transplantirte weiße sogleich nach der Operation noch nicht.

Wir sehen nun das transplantirte weiße und das autochthone schwarze Epithel im Wachsthum begriffen. Dieses Wachsthum am Rand zeigt, dass der Rand durch die Behandlung mit Kollodium nicht verändert wurde. Nur an einer Stelle sieht man die weiße Spitze so verändert, dass die Kerne nur noch wenig färbbar waren. Hingegen wurden an anderen gleich behandelten Stücken auch derartige lokale Veränderungen ganz vermisst. An einer Seite sind die regenerirten Spitzen des weißen und schwarzen Epithels bereits zusammengetroffen.

Man kann hier beobachten, dass vielfach nur das nackte Epithel übertragen wurde ohne darunter liegendes Bindegewebe, theilweise auch ein wenig Cutis mitgenommen wurde. Man sieht angeschnittene aber auch unversehrte transplantirte Haarbalgdrüsen unter dem weißen Epithel. Also ging an diesen Stellen bei der Operation der Schnitt tiefer. Auf der einen Seite, wo der Schorf sehr dick ist, zieht sich die regenerirte schwarze Zunge unter dem Schorf hin, auf dem das weiße transplantirte Epithel liegt und sie wird so im Vorwachsen

immer mehr das weiße Epithel sammt Schorf abheben. Im Übrigen zeigt das weiße Epithel keine Degenerationserscheinungen.

2) Transplantirte weiße Haut nach 6 Tagen untersucht.

Das weiße Epithel ist hier schon so gut wie angeheilt, indem zwischen ihm und dem unterliegenden Bindegewebe schon stärkere Verbindungen bestehen. Nach allen Richtungen hat Regeneration stattgefunden von Seiten des weißen transplantirten Epithels. Nach einer Seite hin sind die regenerirten weißen und schwarzen Epithelzungen an einander gestoßen, dort sieht man im transplantirten Epithel vermehrte Mitosen.

Auf der andern Seite sind die beiden Zungen noch nicht zusammengestoßen. Die Trennungslinie zwischen den beiden zusammengetroffenen Spitzen ist fast immer eine schräge, wobei sich aber die obersten Theile des schwarzen Epithels ein wenig über das weiße Epithel hinschieben.

Das weiße Epithel ist an einzelnen Stellen etwas verdünnt.

3) Transplantirte weiße Haut, untersucht nach 6 Tagen.

Hier zeigte erst die mikroskopische Untersuchung, dass das transplantirte Stück nicht angewachsen war; makroskopisch ist das regenerirte schwarze Epithel in den ersten Wochen meist nicht sicher von dem transplantirten weißen Epithel zu unterscheiden.

4) Transplantirte weiße Haut, untersucht nach 8 Tagen.

Hier sah man makroskopisch starke Epithelabschieferung, auch wurde ein beginnender schwarzer Schimmer wahrgenommen. Das transplantirte Stück war offenbar unter starker Abschilferung abgestoßen worden.

5) Transplantirte weiße Haut nach 8 Tagen.

Hier ist das weiße Epithel überall gut angewachsen. Die vom weißen Epithel regenerirte Spitze stößt an die schwarze; weiße transplantirte und schwarze autochthone Epithelien bilden eine kontinuirliche Epitheldecke. Das weiße Epithel ist überall verdickt, besonders am Rande. Die Verdickung hängt von der dabei stattfindenden Regeneration ab. Die Mitosen im weißen Epithel etwas vermehrt. Das schwarze Epithel zeigt diese Veränderungen weniger stark; das weiße Epithel zeigt keine Degenerationserscheinungen.

Hier sieht man nun zum ersten Male auf der einen Seite ein typisches Bild. Man sieht Chromatophoren sich auf eine gewisse Strecke in das weiße Epithel hineinziehen, und zwar dort, wo die Chromatophoren typisch liegen, in der Basalschicht, ohne dass die darüber liegenden Zellen pigmentirt wären.

Ein deutlicher Pigmentgehalt der anderen Basalzellen dazwischen ist nicht zu erkennen. Unter dem regenerirten schwarzen Epithel findet sich ein wenig Cutispigment, aber weniger wie gewöhnlich; unter dem regenerirten weißen liegt gar kein Cutispigment.

Ein solches Fortschreiten von Chromatophoren unter dem weißen Epithel findet man noch nicht in den ersten Tagen, wenn weißes und schwarzes regenerirtes Epithel zusammengetroffen sind. Sie treffen dann in einer schrägen Linie zusammen, wie man an den Präparaten von ein und drei Tagen nach der Operation sehen kann, aber nicht in der Art, dass sich das schwarze Epithel unter dem weißen hinzieht.

6) Transplantirtes weißes Epithel nach 8 Tagen untersucht.

Das weiße transplantirte Epithel ist verdickt, Regeneration hat stattgefunden. Das weiße ist gut angewachsen und stößt überall an das schwarze Epithel. In dem regenerirten schwarzen Epithel Kernkappenpigment und bereits auch Basalpigment vorhanden. Das Kernkappenpigment ist da, wo es an das weiße Epithel stößt, typisch verstärkt, wie das bei der Regeneration des pigmentirten Epithels geschildert wurde.

7) Transplantirtes weißes Epithel nach 10 Tagen untersucht.

Bei diesem Präparat ist das weiße regenerirte Epithel auf der einen Seite mit dem schwarzen regenerirten Epithel zusammengetroffen. Wegen der Regenerationserscheinungen sind das weiße und schwarze Epithel verdickt; aber diese Verdickung ist an manchen Stellen des weißen Epithels nicht vorhanden, an einzelnen Stellen ist eher eine Verdünnung vorhanden. Das kommt daher, dass hier eine starke Abschilferung des Epithels stattfindet. Auch mikroskopisch scheint eine vorhandene Lamellenbildung auf die stattfindende Abschilferung hinzuweisen.

In der regenerirten schwarzen Zunge ist hier Kernkappenpigment vorhanden und etwas weniger Basalpigment. Die Chromatophoren erstrecken sich nicht weiter in das weiße Epithel.

8) Transplantirtes weißes Epithel nach 12 Tagen untersucht.

Das weiße Epithel ist auf der einen Seite mit dem schwarzen zusammengetroffen. Das weiße Epithel ist verdickt, im regenerirten schwarzen Epithel ist das Kernkappenpigment besonders stark, da, wo es mit dem weißen zusammentrifft.

Die Chromatophoren erstrecken sich nur an einer Stelle weiter in das weiße Epithel an der Basis.

9) Transplantirtes weißes Epithel nach 14 Tagen untersucht.

Die weiße Haut ist gut angeheilt und trifft mit dem schwarzen Epithel zusammen. Weißes und schwarzes Epithel sind ein wenig verdickt. Man sieht im weißen und im schwarzen Epithel ein wenig vermehrte Mitosen.

Hier sieht man am Rande schwarze pigmentirte Chromatophoren hereinziehen in die Palissadenschicht des weißen transplantirten Epithels.

10) Transplantirtes weißes Epithel nach 18 Tagen untersucht.

Das transplantirte weiße Epithel ist gut angeheilt, man sieht es vor dem Abschneiden an einer Ecke schwärzlich werden. Es ist nicht verdickt, stellenweise eher verdünnt. Man sieht in ihm ein wenig vermehrte Mitosen. Das schwarze Epithel daneben ist etwas mehr verdickt, hier sind im Durchschnitt die Mitosen nicht vermehrt. In dem weißen Epithel zieht sich wieder Basalpigment hin, hauptsächlich Chromatophoren. Doch scheint auch in den gewöhnlichen Basalzellen dazwischen sich schon etwas Pigment zu finden. Weiter nach dem schwarzen Epithel zu beginnt dann das Kernkappenpigment etwas stärker zu werden. Unter dem transplantirten weißen Epithel ist kein Cutispigment, unter dem regenerirten schwarzen ein wenig. An der Grenze des schwarzen gegen das weiße Epithel ein Chromatophor in Mitose.

11) Transplantirte weiße Haut, nach 20 Tagen untersucht.

Das Stück ist gut angeheilt. Schon vom 12. Tage an sah man das Pigment von der einen, dann von der andern Seite sich in die weiße Haut hineinschieben. Ringsherum ist jetzt in dem ehemals ganz weißen Epithel ein schwarzer Saum, ebenso schwarz wie das autochthone schwarze Epithel der Umgebung. In der Mitte ist die transplantirte Haut noch heller, und auf der einen Seite ist die Pigmentirung weiter vorgerückt, wie auf der andern.

Mikroskopisch sieht man, dass die weiße Haut gut angeheilt und mehr verdickt ist, wie in dem vorhergehenden Präparat. Ein wenig vermehrte Mitosen in dem weißen Epithel. In dem benachbarten schwarzen Epithel, das auch ziemlich stark verdickt ist, finden sich keine vermehrten Mitosen. Vom schwarzen Epithel in das weiße hinein ziehen wieder die Chromatophoren, horizontal langgestreckt, und mit Verzweigungen. Der Chromatophorenkörper ist noch durchsichtiger, weniger stark pigmentirt. Sie sind ungleich weit vorgeschoben, so dass die Punkte, bis zu welchen die Chromatophoren im weißen Epithel vorgedrungen sind, nicht in einer geraden Linie, sondern in einem Zickzack liegen. Daher kommt es wahr-

scheinlich, dass man auf Schnitten vielfach den Durchschnitt durch Verzweigungen eines Chromatophoren im weißen Epithel sieht, dann wieder eine Strecke weißes Epithel ohne Chromatophoren und dann wieder einen Chromatophoren, bis zuletzt die Reihe der Chromatophoren dichter geschlossen wird. Bald hinter den am weitesten vorgeschobenen Chromatophoren beginnt auch das darüber gelegene Kernkappenpigment zuzunehmen, und gegen das autochthone schwarze Epithel zu wird dieses immer stärker. Auch im regenerirten schwarzen Epithel ist es hier schwer zu unterscheiden, wie viel des Basalpigmentes auf die Durchschnitte durch die Verzweigungen der Chromatophoren kommt und wie viel Körnchenpigment in den Palissadenzellen ist. Wahrscheinlich ist das letztere nur gering. Unter dem transplantirten weißen Epithel befindet sich kein Cutispigment.

Auf einer Seite nun schiebt sich das Pigment im Stratum granulosum ebenso weit wie an der Basis vor.

12) Transplantirtes weißes Epithel nach 4 Wochen untersucht.

Die transplantirte Haut war makroskopisch nicht mehr genau abzugrenzen, vom 15. Tage an fand Vorrücken des schwarzen Saumes in das weiße Epithel statt.

Mikroskopisch ist auf einem Theil des Stückes noch transplantirtes weißes Epithel vorhanden. Dasselbe ist etwas verdickt. Das schwarze auf beiden Seiten ist weniger dick. Die Schwarzfärbung des weißen Epithels geht in der gewöhnlichen Weise vor sich: hauptsächlich unter Vorschieben der Chromatophoren an der Basis. Ob daneben noch in den gewöhnlichen Epithelzellen der untersten Schicht Pigmentkörner vorhanden sind, ist aus den bereits angegebenen Gründen schwer zu entscheiden. Aber bald hinter den vorgedrungenen Chromatophoren beginnen die Körnchen zahlreicher zu werden: Kernkappenpigment tritt auf. Unter dem pigmentirten Epithel findet sich etwas Cutispigment.

13) Transplantirtes weißes Epithel nach 4 Wochen untersucht.

Es ist kein weißes Epithel mehr zu sehen. Wahrscheinlich hat sich das transplantirte Stückchen frühzeitig abgestoßen.

14) Transplantirte weiße Haut nach $4^1/_2$ Wochen untersucht s. Fig. 13, 14, 15).

Makroskopisch waren weiße und schwarze Haut nicht mehr scharf abgegrenzt. Auf der Hälfte des Stückes schien aber das weiße Epithel noch zu haften. Das findet sich mikroskopisch bestätigt. Man sieht, dass auf einer größeren Streke das weiße gut angeheilt ist. Das weiße Epithel ist nicht oder nur sehr wenig verdickt.

Ebenso das schwarze Epithel. Man sieht wieder das Pigment auf dieselbe Weise in das weiße Epithel eindringen. Die Chromatophoren ziehen wieder voraus. Wo ein Chromatophor liegt, sieht man in den Zellen darüber vereinzelte Körnchen. In den oberen Schichten des Stratum granulosum findet man noch weiter hin als die Chromatophoren zu reichen scheinen, vereinzelte Kerne, um die etwas mehr Pigment sich befindet. Dann vermehrt sich allmählich gegen das schwarze autochthone Epithel hin wieder das Kernkappenpigment. Hingegen in der Mitte des weißen Epithels sind auch nicht einmal vereinzelte Pigmentkörnchen zu sehen. An diesem Stück fand starke Abschuppung statt. In dem weißen sind die Mitosen etwas vermehrt. In dem ursprünglich weißen Epithel, das jetzt schwarz geworden, auch etwas vermehrte Mitosen. Das Bindegewebe ist nicht verdickt unter dem transplantirten weißen Epithel.

15) Transplantirte weiße Haut nach 38 Tagen. Man hatte auch hier makroskopisch längere Zeit das angewachsene Epithel verfolgen können. Dann war es einige Zeit später mit bloßem Auge nicht mehr möglich zu unterscheiden, ob das weiße Epithel noch haftete. Mikroskopisch lässt sich nun entscheiden, dass das weiße Epithel abgefallen ist und Regeneration von dem benachbarten schwarzen stattfand. Was hier nun die Abstoßung des weißen Epithels veranlasste, ist aus diesen Präparaten nicht möglich zu erkennen. Auch hier hatte starke Abschuppung stattgefunden.

16) Transplantirte weiße Haut nach $6^1/_2$ Wochen untersucht.

Makroskopisch war das transplantirte Stück kaum noch von der Umgebung zu unterscheiden. In der Mitte hatte die stärkste Abschuppung stattgefunden. Vielleicht war der Rand, nachdem er pigmentirt war, erhalten, aber das ist unsicher. Das Stück zeigt jetzt nur mehr Regenerationserscheinungen. Unter dem schwarzen regenerirten Epithel sehr wenig Cutispigment.

17) Transplantirte weiße Haut nach 53 Tagen untersucht.

Hier war die weiße Haut im Anfang sehr gut angewachsen. Vom 14. Tage an zog von der Seite etwas Pigment herein. Diese Pigmentirung ging langsam von statten. Dann begann aber starke Abblätterung. Aber noch nach der 5. Woche konnte man sicher feststellen, dass ein Theil des weißen Epithels noch haftete. Die Abblätterung setzte sich aber fort und kurze Zeit vor der Untersuchung fiel noch ein größeres Stück ab. Damit war das transplantirte Epithel ganz beseitigt, wie die mikroskopische Untersuchung lehrt. Man findet nur noch Regenerationserscheinungen. Unter dem schwarzen regenerirten Epithel ziemlich viel Cutispigment.

Ergebnis der mikroskopischen Untersuchung.

Wir finden, dass in einer großen Zahl von Fällen die transplantirte Haut im Verlauf der ersten Woche abfällt, nachdem es geschienen hatte, als ob das Stück schon anheilen wollte; oder auch man sah gleich, nach einigen Tagen, dass die transplantirte Haut nekrotisch werden würde. Giebt da die mikroskopische Untersuchung einen bestimmten Aufschluss wie hier die Abstoßung des transplantirten Epithels erfolgte?

Für eine Anzahl von Fällen, ja. Man kann hier sehen, wie das schwarze regenerirte Epithel sich unter die transplantirte Haut hinschiebt und sie abhebt (siehe Fig. 16). So ist die Möglichkeit einer Verbindung mit dem unterliegenden Gewebe unmöglich und Nekrose tritt ein. Etwas Ähnliches kann sogar eintreten, wenn eine theilweise Berührung stattfindet zwischen dem weißen Epithel und dem seitlich heranwachsenden schwarzen, indem das weiße Epithel nur an die oberen Reihen des schwarzen Epithels stößt. Dann können die unteren Schichten des schwarzen Epithels dennoch sich weiter schieben unter dem weißen und es wenigstens theilweise von der Unterlage trennen.

Diese Erklärung ist aber nur für eine gewisse Zahl von Fällen möglich. Für die übrigen Fälle giebt uns über die Ursache des Nichtanwachsens die mikroskopische Untersuchung keinen Aufschluss. Wohl aber zeigt uns das Mikroskop, dass das weiße Epithel wirklich anwachsen kann (und zwar in einem Falle war noch $4^1/_2$ Wochen nach der Operation das weiße Epithel gut angewachsen); dass aber dann zwei weitere Veränderungen vor sich gehen, erstens ein Infiltrationsprocess und zweitens ein Ablösungsprocess.

Es findet eine Infiltration des transplantirten weißen Epithels mit Zellen statt, die aus dem schwarzen seitlichen Epithel stammen. Ganz sicher wandern aus dem schwarzen Epithel verzweigte Zellen, Chromatophoren, in das weiße ein (s. Fig. 17, 18, 19). Ob nicht vielleicht noch andere Epithelzellen mitwandern, soll bei der Besprechung der Resultate der Transplantation von schwarzer Haut auf weiße Ohren erörtert werden. Diese Vorgänge beginnen meist etwa am 14. Tage, einmal scheint die Infiltration schon am 8. Tage nach der Operation angefangen zu haben, wahrscheinlich war hier die Vereinigung zwischen schwarzem und weißem Epithel sehr rasch erfolgt, indem das transplantirte Stück dem Defekt in Größe und Form besser entsprach, als das meist der Fall sein kann. Und so

wird allmählich das weiße Epithel typisch schwarz, indem auch die anderen Epithelzellen das Kernkappenpigment erhalten. Wir sehen zugleich, dass mit den basalen Zellen auch Stratum granulosum des schwarzen Epithels über das weiße Epithel vordringt.

Was die Mitosen anbetrifft, so sind diese wohl sowohl im weißen wie auch oft im schwarzen ein wenig vermehrt, aber ein principieller Unterschied zwischen der Zahl der Mitosen im weißen und schwarzen Epithel konnte nicht gefunden werden.

Wir können durch das Mikroskop sicher nachweisen, dass die Pigmentirung des weißen Epithels nicht aus der Cutis stattfindet, denn da befindet sich unter dem transplantirten Epithel gar kein Cutispigment.

Man kann ferner feststellen, dass das weiße transplantirte Epithel im Allgemeinen keine Degenerationserscheinungen zeigt. Es scheint ebenso lebenskräftig wie das schwarze. Es regenerirt typisch, es zeigt oft ein wenig vermehrte Mitosen.

Weiter aber sehen wir, dass die transplantirte Haut, nachdem sie eine Reihe von Wochen hindurch dem schwarzen Ohr sich eingefügt hatte und lebend geblieben war, sich wieder, ohne dass man mikroskopisch Veränderungen sehen konnte, aus diesem Verbande löst. Und es ist bemerkenswerth, dass hierbei starke Abschuppung erfolgt, wie das auch bei menschlicher transplantirter Haut stattzufinden pflegt.

Aber ganz analoge Vorgänge kommen nach den Untersuchungen von Vöchting bei Pflanzen vor; ein Organtheil, der in umgekehrter Orientirung, so dass gleiche Pole zusammenstießen, auf einen anderen transplantirt war, konnte unter Umständen anwachsen, später aber starben beide Theile ab[1]).

Auch an Hydra konnte Wetzel[2]) beobachten, dass unter gewissen Umständen Theile, die schon angewachsen waren, sich wieder lösten. Aber da spielten Wachsthums- und Knospungsvorgänge an beiden Theilen eine Rolle.

Hiermit ist nun auch bei Säugethieren für die Transplantation von Haut bewiesen, dass nicht nur, wie man bisher angenommen hatte, entweder ein transplantirtes Hautstück anwächst oder ohne anzuwachsen sich abstößt, oder als todtes Material von den lebenden Zellen der Umgebung

[1]) Vöchting, Über Transplantation am Pflanzenkörper. Abschnitt: Verkehrt eingesetzte Reiser.

[2]) Transplantationsversuche mit Hydra. Archiv f. mikroskop. Anatomie. Bd. 45. Heft II.

durchwachsen wird, wie das z. B. Barth für die Knochentransplantation annimmt, sondern dass auch noch eine weitere Möglichkeit vorliegt, nämlich dass ein transplantirtes Hautstück anwächst, eine Zeit lang, wie die Mitosen allein schon sicher beweisen, im Verband mit dem autochthonen Gewebe lebend bleibt, und sich dann in toto abstößt.

Diese Möglichkeit wird bei Transplantationsversuchen berücksichtigt werden müssen.

Carnot und Mlle. Deflandre[1]) hatten dieselbe Transplantation von weißer Haut auf ein schwarzes Ohr versucht. Sie geben an, dass diese transplantirten Hautstücke gewöhnlich nicht halten; »Parfois, la partie transplantée reste moins pigmentée pendant quelques jours, mais on cesse très vite de la distinguer«. Sie lassen es dahin gestellt, ob das transplantirte weiße Stück nach einigen Tagen abstirbt oder ob die weißen Zellen aus dem benachbarten Epithel Pigment in sich aufnehmen[2]).

Wir sehen, dass die mikroskopische Untersuchung zeigte, dass hierbei eine Reihe von Vorgängen in Betracht kommen und dass die transplantirte Haut nicht nur wenige Tage, sondern bis zu $4^1/_2$ Wochen sichtbar bleiben kann.

b. Transplantation von schwarzer Haut auf Defekte in weißer Haut am Meerschweinchenohr.

Nachdem sich so bei einer Reihe von Transplantationen von weißer Haut auf schwarze Ohren gezeigt hatte, dass die transplantirte Haut im Verlauf der ersten Wochen sich ablöst, fing ich an, schwarze Haut auf weiße Ohren zu übertragen.

Hier begann nun auch gewöhnlich in der zweiten Woche das transplantirte Stück sich am Rande loszulösen und oft in großer Ausdehnung. Ich glaubte schon, es werden diese Transplantationen dasselbe Schicksal haben, wie die früheren mit weißer Haut. Aber nun zeigte sich ein principieller Unterschied in der weiteren Entwickelung. Die Mitte des transplantirten schwarzen Epithels demarkirte sich von den abgehobenen nekrotischen Randtheilen. So war es möglich, dass sich mehr als die Hälfte abstieß, ja vielleicht nur der vierte Theil des transplantirten Stückes stehen blieb. Und diese

[1]) loc. cit.

[2]) Nachträgliche Bemerkung: In einer späteren Veröffentlichung giebt P. Carnot an, dass er ebenfalls beobachtete, dass der Rand von zeitweise angewachsenem transplantirtem weißem Epithel pigmentirt wurde. (Bulletin Scientifique. Tome XXX. 1re partie.)

Abstoßung war, wie die spätere mikroskopische Untersuchung bestätigte, nicht durch die Operationstechnick bewirkt. Denn auch hier konnte die Ablösung der Randtheile noch später erfolgen, noch nach drei Wochen z. B., nachdem eben diese Theile vorher schon vollständig angewachsen gewesen waren. Das weiße Epithel trat an die Stelle des schwarzen abgestoßenen. Aber auch die weitere Entwickelung war eine überraschende.

Das stehengebliebene schwarze Epithel schien nun anzufangen in das benachbarte weiße sich vorzuschieben. Das konnte schon vom 14. Tage an geschehen. Es konnte aber auch erst nach einem Monat oder auch nach zwei Monaten deutlich werden. Erst war ein dunkler Saum zu sehen, der allmählich schwärzer wurde. Später fand das Vorschieben der Pigmentirung unregelmäßig in Zacken statt. Die Schnelligkeit des Vorschiebens war außerordentlich verschieden, zuweilen war dasselbe überraschend schnell. So z. B. findet in einem Falle vom 9. bis 13. Tag nach der Operation die Abstoßung der Randtheile in großem Umfange statt. Bis zum 21. Tag schreitet aber dann die Pigmentirung in das umgebende weiße Gewebe rapid vor, so dass die schwarze Fläche am 21. Tag etwa dreimal so groß ist wie am 13. Tag.

Aber meist ist das Vorschreiten schon im Anfang ein langsames, so dass es vielleicht im Verlauf von zwei Wochen 1 mm nach allen Richtungen beträgt.

Ich konnte hierbei nun sehr oft die Beziehung feststellen, dass in je größeren Umfang sich der Rand der transplantirten Haut abgestoßen hatte, um so schneller dann im Anfang das Verwachsen erfolgte und je weniger sich abstieß, desto weniger schnell das Verwachsen war.

Es lag nahe anzunehmen, dass das frisch regenerirte weiße Epithel, das ja nach dem Abstoßen der Randtheile an das erhalten gebliebene transplantirte schwarze Epithel stößt, dem Fortschreiten der Pigmentirung weniger Widerstand entgegensetzt wie das gewöhnliche weiße Epithel, dass vielleicht die Pigmentirung in das gewöhnliche weiße Epithel gar nicht fortschreiten kann.

In zwei besonderen Fällen konnte ich mich jedoch überzeugen, dass die Pigmentirung in gewöhnliches weißes Epithel fortschreitet, das eine Mal als eine Vereinigung der durch die weiterschreitende Pigmentirung schwarz gewordenen Haut mit ursprünglich schwarzer Haut stattfand, die bei der Operation nicht verletzt war; in einem zweiten Fall fing die Pigmentirung an auf die Unterseite des Ohres

fortzuschreiten, nachdem etwa zwei Monate vorher nicht weit von der transplantirten Haut ein Stück des Ohres abgeschnitten war (wobei aber der Schnitt noch im Weißen verlief), so dass danach die transplantirte Stelle ganz nahe am Rand lag.

In späteren Monaten wird das Vorrücken noch langsamer. Es ist zeitlich und räumlich unregelmäßig. Aber ich konnte in dem am längsten am lebenden Thiere beobachteten Stück noch nach sechs Monaten an einer Stelle sicher Wachsthum konstatiren, während eine genaue Messung an einer anderen Stelle desselben Stückes ergeben hatte, dass im Verlauf von fünf Wochen (etwa von der 17. bis zur 22. Woche) nach der Operation kein Vorschreiten stattfand. Dieses unregelmäßige Vorschreiten und der Umstand, dass die Schwarzfärbung erst ganz allmählich eintrat, machten mir viele ganz genaue Messungen unmöglich. Dieselben hätten auch diesen Beobachtungen nichts Wesentliches hinzufügen können.

Bei der Beobachtung am lebenden Thiere konnte man ferner eine Höckerbildung feststellen, die unter dem transplantirten Epithel fast immer von der 3.—5. Woche stattfand. Diese Höcker, deren Zustandekommen, wie die mikroskopische Untersuchung zeigte, auf Bindegewebevermehrung beruht, sind aber nicht immer vorhanden, da, wo schwarzes Epithel Bindegewebe überzieht, das vordem unter weißem Epithel lag. Denn, wenn man dieses schwarze Epithel auf benachbarte ursprünglich von weißem Epithel bedeckte Stellen regeneriren lässt (siehe hierüber unten), dann findet gewöhnlich keine solche Höckerbildung statt, also kann nicht die bloße Anwesenheit des schwarzen Epithels sie bewirken. Im Gegensatz nun zu den Transplantationen von weißer Haut ist hier die Abschuppung weit geringer, doch kann man mit der Lupe schwache Abschuppung wahrnehmen.

In den ersten zwei Wochen etwa nach der Operation fand ein starkes Abblassen des transplantirten Stückes statt, aber immer hatte es noch einen schwärzlichen Schimmer. Aber nach einigen weiteren Wochen gewann es wieder seine volle schwarze Farbe. Diesem Abblassen entsprechen mikroskopisch ganz bestimmte Veränderungen.

Oft wurden mit dem transplantirten Stück schwarze Haare übertragen, die, so weit ich beobachten konnte, sich in der Mitte des transplantirten Stückes erhielten, obwohl ich, wo ich die Schnitte früh genug mikroskopisch untersuchen konnte, nie fand, dass die Abtragung der Haut so tief erfolgte, dass noch die Haarzwiebel und Papille mitgenommen wurde.

Wie aber dann die Pigmentirung in die Umgebung fortschritt,

bemerkte ich, dass an den Randtheilen des nun schwarz gewordenen Epithels sich weiße Haare, gerade wie in dem weißen Epithel der Umgebung fanden. Es war mir hierbei vorläufig noch unmöglich zu entscheiden, ob nur die Pigmentirung in die Umgebung, wo weiße Haare standen, fortgeschritten war, oder ob es sich dabei noch um andere Vorgänge handelte. P. Carnot und Mlle. Deflandre machen die Angabe, dass diese ursprünglich weißen Haare sich allmählich schwarz färbten. Später mitzutheilende mikroskopische Befunde sprechen dafür, wenn ich es auch nicht, wie die genannten Autoren, am lebenden Thier sicher hatte feststellen können. Jedenfalls ermöglichten es die gebildeten Höcker und die großen schwarzen Haare in der Mitte auch später noch zu bestimmen, wo die ursprünglich transplantirte Haut sich befand.

Es war nun von Wichtigkeit festzustellen, was das Fortschreiten der Pigmentirung auf vorher weißes Epithel für eine Bedeutung habe, ob es sich da um eine bloße Wegtragung von im Übermaß producirtem Pigment handele; wie ja auch z. B. nach Hämorrhagien, aus dem Hämoglobin gebildetes Pigment in die Umgebung weiter befördert wird, oder ob da ein wesentlich anderer Vorgang sich abspiele, indem vielleicht die vordem weiße Haut vollständig zu schwarzer Haut werde. Diese Frage konnte durch Versuche entschieden werden[1]).

Veranlasst man weiße Haut zu regeneriren, indem man das Epithel neben ihr abträgt, so regenerirt sie in typischer Weise wieder weißes Epithel; daran würde nichts geändert, dadurch, dass einige Pigmentkörnchen in diesen Zellen abgelagert, oder auch vielleicht einige fremde Zellen eingedrungen wären, ohne aber weiter in organische Verbindung mit den weißen Epithelzellen zu treten. Schwarzes Epithel hingegen regenerirt, wie am Anfang dieser Arbeit gezeigt wurde, in einer typischen Weise; es bildet sich da wieder auf eine bestimmte Art schwarzes Epithel. So stellte ich zwei Versuche an, die öfter mit demselben Resultat wiederholt wurden:

[1]) Man hätte z. B. an die Möglichkeit denken müssen, dass die Transplantation eine vermehrte Pigmentproduktion im transplantirten schwarzen Epithel oder im autochthonen schwarzen Epithel (bei der Transplantation von weißem Epithel) hervorruft, dass dieser vermehrten Pigmentproduktion entsprechend das überschüssige Pigment in das umgebende Gewebe abgelagert wird. Dass aber nach einiger Zeit die Pigmentproduktion wieder normal wird und demgemäß das Weiterschreiten der Pigmentirung auf das benachbarte Gewebe aufhört. Dass dieser Erklärungsversuch unrichtig wäre, konnte nur durch den oben angegebenen Versuch nachgewiesen werden.

Ich ließ einmal die schwarze transplantirte Haut selbst regeneriren (s. Fig. a) und ließ dann die Haut regeneriren, die ursprünglich weiß gewesen, allmählich schwarz geworden war (s. Fig. b). Schon am lebenden Thier konnte man feststellen, dass das vom schwarzen Epithel regenerirte Epithel in beiden Fällen schwarz war. Schon nach etwa 11 Tagen, wenn der Schorf abfiel, konnte man eine deutlich dunkler gefärbte Zunge sich in das weiße Epithel der Umgebung

Fig. a.

Fig. b.

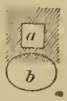

a bedeutet hier die transplantirte schwarze Haut, *b* das herausgeschnittene Stück. Das sekundär schwarz gewordene Epithel ist schraffirt.

hineinerstrecken sehen. Die Form des regenerirten pigmentirten Epithels war typisch die, die man sich theoretisch konstruiren konnte, wenn von einer Seite eines Quadrates schwarz regenerirt wird und von den drei anderen weiß, wie in diesem Falle wirklich die Regeneration vor sich geht; es muss sich eine solche schwarze Zunge bilden.

Anfangs war die Pigmentirung makroskopisch etwas stärker, bei dem Epithel, das sich direkt aus dem transplantirten schwarzen Epithel selbst regenerirt hatte, wie bei dem aus dem ehemals weißen nun schwarz gewordenen Epithel regenerirten. Später glich sich dieser Unterschied aus, im Verlauf einiger Wochen waren beide gleichmäßig tief schwarz.

Bei fortgesetzter Beobachtung konnte man nun feststellen, dass auch noch nach 2 Monaten von diesem regenerirten schwarzen Epithel aus, in beiden eben beschriebenen Fällen die Schwarzfärbung wenn auch langsam in die Umgebung weiter fortschritt, gerade so, wie aus dem ursprünglich transplantirten schwarzen Epithel.

Es lag nahe, zu versuchen, ob auch von autochthonem schwarzen Epithel aus, z. B. von einem schwarzen Fleck aus in einem weißen Ohr durch Regeneration das schwarze Epithel auf Kosten des weißen vergrößert werden könne, also ob man aus ursprünglich weißen Theilen des Ohres durch Regeneration schwarze machen könne. Das ist der Fall. Schon nach 14 Tagen etwa, ist die deutlich gefärbte regenerirte Zunge vorhanden und nach 3—4 Wochen ist dies neugebildete Epithel noch schwärzer geworden.

Man muss hierbei natürlich die Operation so ausführen, dass nur ein schmaler Rand des schwarzen Epithels, hingegen sehr viel weißes Epithel abgetragen wird.

Obwohl man so schwarze Haut an Stelle von weißer durch Operation treten lassen kann, muss dieser Vorgang als ein gewöhnlicher Regenerationsprocess betrachtet werden, da gleiches Gewebe wieder das gleiche erzeugt, wobei das regenerirte Gewebe aber an einen neuen Platz vorrückte; von vorn herein konnte man nicht wissen, ob an diesem atypischen Platz schwarzes Epithel regeneriren werde. Es darf dieser Process also nicht etwa zu den Heteromorphosen (J. Loeb) gerechnet werden.

Es wäre von Interesse gewesen, ob auch hier ein Fortschreiten der schwarzen Pigmentirung auf das umgebende weiße Epithel stattfand, bei diesem durch Regeneration auf einen atypischen Platz gebrachten schwarzen Epithel ebenso wie bei dem durch Transplantation auf einen atypischen Platz gebrachten. Ein Zufall (Tod des Thieres) verhinderte die weitere Verfolgung dieser Frage. Ebenso wäre es von Interesse, ob auch bei so ausgeführten Regenerationsversuchen sich derselbe Unterschied zwischen weißem und schwarzem Epithel zeigt, wie bei der Transplantation.

Unter den vielen Versuchen schwarze Haut auf einen Defekt in weißer Haut zu transplantiren, zeigten alle den geschilderten Verlauf. Nur in einem Falle war das Ergebnis ein anderes. Es lösten sich hier auch nach etwa 10 Tagen die Randstücke in großem Umfang ab. Ein kleines Stück transplantirten Epithels in der Mitte blieb zurück. Es war wie die schwarze transplantirte Haut im Anfang gewöhnlich etwas abgeblasst. Ich erwartete nun, dass es in den nächsten Tagen allmählich seine ursprüngliche starke Pigmentirung wieder gewinnen werde und dass es sich in die Umgebung ausdehne. Das war aber nicht der Fall. Das Stückchen blasste weiter ab, konnte zwar noch längere Zeit ein wenig von der Umgebung unterschieden werden, dann aber nicht mehr, ohne dass die transplantirte, ehemals schwarze Haut, wie es scheint, sich analog der weißen transplantirten ganz losgelöst hätte. Eine mikroskopische Untersuchung konnte nicht mehr gemacht werden.

Bei den zu verschiedenen Zeiten nach der Operation abgeschnittenen genauer mikroskopisch untersuchten Stücken fand sich Folgendes:

1) Nach $3^1/_2$ Tagen (s. Fig. 20): Bei der Beobachtung am lebenden Thiere sah man, dass das Hautstück gut anheilte, dasselbe war

jedoch nicht groß genug, um den Defekt in der weißen Haut ganz auszufüllen. So sah man das weiße Epithel sehr bald bis an das schwarze heranwachsen und dort stehen bleiben. Mikroskopisch findet man das bestätigt.

Man sieht, dass schwarzes und weißes Epithel sich getroffen haben und sich auf jedem Schnitt in einer von oben nach unten schrägen ein wenig zackigen Linie gegen einander absetzen. Auch hier ragen die obersten Schichten des schwarzen Epithels ein Stück über das weiße hin. In den unteren Schichten sieht man zuweilen statt der schrägen Linie, in der sich das weiße und schwarze Epithel gegen einander absetzen, eine Kurve, in der sich das schwarze Epithel ein klein wenig in das weiße hineinzieht. Im Einzelnen erkennt man, dass hier und da an der Grenzlinie Schwarz und Weiß gezähnt in einander greifen. Zuweilen aber sieht man auch, dass schon von weißen Zellen umgeben, ein Chromatophor im weißen Epithel liegt, neben ihm vielleicht eine Zelle mit Pigmentkörnchen. Hier hat offenbar unbedeutende Regeneration des schwarzen transplantirten Epithels gegen das weiße Epithel hin stattgefunden.

Der Schnitt zur Abtragung des schwarzen Epithels verlief innerhalb der Cutis, nur selten einmal tiefer gehend. Oft ging der Schnitt aber dicht unter dem Epithel. Das weiße so wie das schwarze Epithel sind beide in Folge der stattgefundenen Regeneration ein wenig verdickt.

Die Pigmentirung zeigt nun eine typische Veränderung in dem schwarzen Epithel: Die Basalpigmentirung ist größtentheils geschwunden, man sieht die Zahl der Chromatophoren sehr reducirt. Das Kernkappenpigment ist gut erhalten. Also ähnliche Pigmentirung wie in dem I. Stadium der Regeneration. Im weißen Epithel ein wenig vermehrte Mitosen. Auch im schwarzen Epithel vermehrte Mitosen und zwar oft ganz am Rand. Das beweist, dass auch der Rand des transplantirten Epithels lebenskräftig geblieben war.

2) Stück nach 14 Tagen untersucht. Die transplantirte Haut, die gut angewachsen ist, ist durch Bindegewebswucherung in die Höhe gehoben. Schwarzes und weißes Epithel wieder verdickt.

Das Kernkappenpigment in dem transplantirten Epithel ist hier größtentheils geschwunden und das Basalpigment im Gegensatz dazu recht stark. Also das umgekehrte Verhältnis wie nach $3^1/_2$ Tagen. Dieselbe Reihenfolge der Entwickelung wie bei der Regeneration. Auch hier setzt sich im Allgemeinen das schwarze Epithel von dem weißen in einer ziemlich scharfen Linie ab. In den obersten und

tiefsten Schichten sieht man jedoch wieder ein wenig Pigment vorgeschoben, an der Basis in Form von Chromatophoren mit Pigmentkörnchen herum. Cutispigment ist sehr wenig vorhanden, man sieht hier und da unter dem transplantirten Epithel einige Zellen von Körnchen erfüllt. Mitosen zahlreich in dem schwarzen Epithel.

3) Stück nach $4^1/_2$ Wochen untersucht (s. Fig. 21 und 22). In dem eigentlichen transplantirten schwarzen Epithel ist die Basalpigmentirung stark, doch ist jetzt auch schon das Kernkappenpigment stärker, wie an dem Stück von 14 Tagen, während das transplantirte Epithel, da die Regenerationserscheinungen beendigt sind, nicht mehr so dick ist wie in dem vorigen Präparat. Dieser stärkeren Pigmentirung entspricht nun, dass die Stücke, die nach der Transplantation etwas bleichten, allmählich im Verlauf der nächsten Wochen wieder ganz schwarz wurden. Nun war bei der Beobachtung am lebenden Thiere etwa vom 20. Tag an die Pigmentirung in die nächsten umgebenden weißen Schichten vorgedrungen. Dem entsprechend sehen wir nun auch mikroskopisch eine Übergangszone (wo das ehedem weiße Epithel schwarz wird). Wir finden hier ganz typisch kein Kernkappenpigment, sondern Basalpigmentirung durch Chromatophoren. Allerdings finden sich zuweilen um die Chromatophoren, die hier schon recht zahlreich sind, auch einige Pigmentkörnchen in den nächst höher gelegenen Zellen. Dies ist besonders der Fall in der Nähe des alten transplantirten Epithels. Die Mitosen sind sowohl im schwarzen Epithel wie im Übergangsepithel etwas vermehrt. Doch auch in weißem Epithel finden sich stellenweise etwas zahlreichere Mitosen.

Unter dem Übergangsepithel befindet sich so gut wie kein Cutispigment. Unter dem schwarzen transplantirten Epithel findet sich etwas mehr Cutispigment.

4) Nach $4^1/_2$ Wochen untersucht.

Nach $3—3^1/_2$ Wochen entstanden hier Höckerchen an einem Ende; an dieser Stelle stieß sich zu gleicher Zeit noch ein Stück transplantirtes Epithel los. Nach $4^1/_2$ Wochen, kurz vor dem Abschneiden, wurde es an derselben Stelle wieder etwas höckerig und schwarze Pigmentirung beginnt sich an dieser Seite ein wenig vorzuschieben. Im transplantirten Epithel besteht das Pigment hauptsächlich aus Basalpigment und zwar meist aus Chromatophoren, doch hat sich hier schon wieder etwas Kernkappenpigment gebildet. In der Übergangszone, die klein ist, befindet sich hauptsächlich Basalpigment. In diesem Übergangsepithel liegen die Chromatophoren

weniger dicht. Doch ist auch hier zuweilen etwas Pigment in den gewöhnlichen Epithelzellen da.

Die Zahl der Mitosen ist im schwarzen Epithel vermehrt, ebenso im Übergangsepithel. In weißem Epithel sieht man weniger Mitosen. Eine Mitose in einem Chromatophoren. Unter dem Übergangsepithel fehlt das Cutispigment fast ganz. Unter dem transplantirten Epithel ist nur wenig vorhanden. Das Bindegewebe unter dem transplantirten Epithel ist vermehrt (Knötchen).

5) Nach 36 Tagen untersucht. Am lebenden Thier hatte man beobachtet: Nach etwa 8 Tagen begann der Rand des transplantirten schwarzen Epithels sich auf eine kleine Strecke abzustoßen.

Zu gleicher Zeit stießen sich die oberen Schichten des transplantirten schwarzen Stückes überall ab. Nach etwa 11 Tagen war ein glattes quadratisches Stück eingeheilt. Dies schiebt sich in den nächsten 7 Tagen um 1 mm am Rande vor. Von diesem, dem 18. Tage an, bleibt das Stück unverändert bis zum 29. Tag. Dann schiebt es sich wieder ganz langsam nach allen Seiten vor, bis zum 36. Tage, wo es abgeschnitten wurde. Am 31. Tage wurde aus dem schwarzen Übergangsepithel in das weiße hinein ein Stück Haut weggeschnitten und zwar so, dass der Defekt viel größer war im weißen Epithel wie im schwarzen.

Nach 5 Tagen war das schwarze Epithel zungenförmig vorgewachsen. Diese frisch gewachsene Zunge war deutlich pigmentirt, aber nicht so stark wie das Übergangsepithel ringsum.

Makroskopisch sieht man nun, dass, obwohl die Regeneration von dem Stück aus stattfand, das ursprünglich weißes Epithel war und erst allmählich schwarz wurde, die Regeneration dort stattfindet, wie von ursprünglich schwarzem Epithel aus, indem auch hier nach 5 Tagen das regenerirende Stück typisch, wie sonst die regenerirten Stücke, sich verhält. Das Pigment ist hauptsächlich Kernkappenpigment, das Basalpigment ist sehr gering, nur wenig Chromatophoren

Um die Kerne in dem Stratum granulosum findet sich sehr starke Pigmentanhäufung. In dem transplantirten schwarzen Epithel ist schon viel Kernkappenpigment neben reichlichem Basalpigment vorhanden.

Nach beiden Seiten kommt das Übergangsepithel da, wo das Kernkappenpigment fast ganz oder ganz geschwunden ist, das Basalpigment auch allmählich weniger dicht wird. Der am weitest vorgerückte Chromatophor hat oft nur Spuren von Pigment, ist aber in seinen Fortsätzen gut entwickelt.

An diese Strecke schließt sich dann noch weiter weg vom ursprünglich transplantirten Epithel das regenerirte Epithel an. In dem schwarzen Epithel nicht zahlreiche Mitosen, vielleicht verdeckt das reichlich vorhandene Basalpigment sie zum Theil. Cutispigment in dem Übergangsepithel fast gar nicht vorhanden, reichlicher aber unter dem transplantirten Epithel.

6) Transplantirte schwarze Haut, nach $10^1/_2$ Wochen untersucht.

Vor $2^1/_2$ Wochen war der Rand des transplantirten schwarzen Stückes sammt einem großen Theil des angrenzenden weißen Epithels abgetragen worden. So hat hier Regeneration stattgefunden und zwar von dem transplantirten schwarzen Epithel aus.

Im Übergangstheil der gegenüberliegenden Seite hat lange kein Weiterschreiten der Pigmentirung stattgefunden. Aber in der letzten Zeit konnte man wieder ein deutliches Fortschreiten wahrnehmen. Diese Pigmentirung ist so weit vorgedrungen, dass jetzt an einzelnen Stellen das frisch pigmentirte Epithel an das autochthone schwarze Epithel anstößt.

In dem eigentlich transplantirten Epithel ist Basal- und Kernkappenpigment reichlich vorhanden. Ganz nahe dem regenerirten Theil nimmt vielleicht das Kernkappenpigment etwas an Menge ab. In dem regenerirten schwarzen Epithel ist das Pigment: Basalpigment mit stark verzweigten, noch wenig pigmentirten Chromatophoren. Kernkappenpigment ist, der Regel entsprechend, nicht vorhanden.

Ganz an der Spitze des regenerirten schwarzen Epithels, da wo es an das regenerirte weiße Epithel stößt, ist wieder, wie das so oft vorkommt, eine nicht unbedeutende Menge Kernkappenpigment vorhanden. In dem Übergangsepithel der gegenüberliegenden Seite ist, da das Fortschreiten des Pigments nun schon länger andauerte, Kernkappenpigment in reichlicher Menge vorhanden, doch sieht man auch zuweilen noch einige vorgeschobene Chromatophoren ohne Kernkappenpigment. Ganz ähnliche Bilder sieht man auch da, wo das autochthone schwarze Epithel an autochthones weißes stößt. Auch da sieht man einzelne schon etwas isolirt vorgeschobene Posten von Basalpigment mit Kernkappenpigment.

Etwas Cutispigment unter dem transplantirten schwarzen Epithel; unter dem Übergangstheil des Epithels und unter dem regenerirten schwarzen Epithel liegt fast kein Cutispigment. Hier und da sieht man Mitosen in dem regenerirten weißen Epithel. Viele Mitosen in dem regenerirten schwarzen Epithel, nur wenige in dem transplantirten schwarzen Epithel. In dem Übergangstheil der andern

Seite sieht man zuweilen eine, höchstens zwei Mitosen. In dem regenerirten schwarzen Epithel Mitosen von Chromatophoren.

7) Transplantirte schwarze Haut nach 4 Monaten untersucht.

Vor 24 Tagen hatte auf beiden Seiten eine Hautwegnahme stattgefunden, hinten aus dem jetzt pigmentirten, ehemals weißen Epithel, also aus dem Übergangstheil, vorn aus dem ursprünglich transplantirten Epithel. Nach 11 Tagen war auf beiden Seiten die regenerirte Epithelzunge sichtbar; die aus dem Übergangsepithel regenerirte war etwas weniger pigmentirt, wie die aus dem eigentlich transplantirten schwarzen Epithel regenerirte. Vor etwa 2—2$^1/_2$ Monaten war im weißen Epithel ein Stück des Ohres abgeschnitten worden nahe dem transplantirten schwarzen Epithel. Die Heilung der kleinen Wunde war schnell erfolgt. Damals war das schwarze Epithel deutlich entfernt von dem neugeschaffenen Schnittrand. Hier sieht man nun, dass die Pigmentwanderung über den neugeschaffenen Rand hinweg stattgefunden hatte auf die untere Seite, also auf ein Gebiet, das vor 1$^1/_2$ Monaten von weißem Epithel aus regenerirt war. Das transplantirte schwarze Epithel enthält Basal- und Kernkappenpigment, und zeigt nahe dem regenerirten Theil zahlreiche Mitosen. In den beiden regenerirten Theilen liegt hauptsächlich Basalpigment, aber auch schon Kernkappenpigment.

An der Spitze auf der vorderen (aus dem transplantirten Epithel regenerirten Zunge) pigmentarme Chromatophoren reichlich vorhanden. Sonst fällt sowohl in den regenerirten Theilen, wie in dem ursprünglich transplantirten Stück oft ein Mangel an Chromatophoren auf. Das Basalpigment vielfach als Körnchen in den gewöhnlichen Palissadenzellen vorhanden. In dem regenerirten Epithel finden sich häufig Mitosen.

8) Transplantirtes schwarzes Epithel nach 4$^1/_2$—5 Monaten untersucht. — Etwas über 3$^1/_2$ Monate vor dem Abschneiden des Stückes zur Untersuchung war aus der transplantirten schwarzen Haut ins Weiße hinein das Epithel abgetragen. Das war 4$^1/_2$ Wochen nach der Transplantation. 10 Wochen nach der Transplantation, also über 2 Monate vor dem Abschneiden des Stückes war aus dem Übergangstheil ein Stück ins Weiße hinein abgetragen worden. Die mikroskopische Untersuchung zeigt nun ganz das typische Bild. Cutispigment ist fast nur unter dem transplantirten Epithel vorhanden. Erwähnenswerth ist nur, dass an der Spitze des regenerirten schwarzen Epithels erst das Kernkappenpigment geringer wird, und auch das Basalpigment etwas abnimmt, dass zuweilen Chromatophoren

ganz an der Spitze stehen, dass dann Strecken von pigmentirtem Epithel mit unpigmentirtem abwechseln, dass weiter allmählich beide Arten von Pigment stärker werden nach dem transplantirten Epithel zu. Zuweilen können hinter der Spitze die Chromatophoren sehr zahlreich werden. Auf der Seite, wo die Regeneration zuletzt stattgefunden hatte, ist die Zahl der Mitosen etwa auf das Zwei- bis Dreifache vermehrt, sowohl im schwarzen wie im weißen Epithel.

9) Transplantirtes schwarzes Epithel nach 6 Monaten (s. Fig. 23).

Auf der einen Seite war die Pigmentirung ins weiße Epithel vorgerückt. Dann aus diesem Übergangsepithel vor etwa 3 Monaten ein Stück Epithel ins weiße hinein abgetragen. Regeneration war erfolgt. Auf der anderen Seite war vor $5^1/_2$ Tagen ein kleines Stück aus dem Übergangsepithel und ein größeres Stück aus dem angrenzenden weißen Epithel abgetragen worden. In der nun entstandenen regenerirten Zunge sieht man das typische Kernkappenpigment, das an der Spitze gegen das weiße Epithel am stärksten ist. In dem am weitesten nach dem transplantirten Stück hin liegenden Theil des regenerirten Stückes sind schon mehr Chromatophoren vorhanden und auch mehr Kernkappenpigment.

Stellenweise folgt hinter der Spitze des regenerirten schwarzen Epithels eine Strecke, wo das Epithel ganz ohne Pigment ist.

Das alte transplantirte schwarze Epithel nicht verdickt. Das Bindegewebe verdickt. Auf der anderen Seite das schwarze Übergangsepithel nicht verdickt. Bindegewebe dort nicht verdickt, was auch schon mit bloßem Auge zu sehen war. Auf dieser Seite steigt das Pigment auf die bereits wiederholt geschilderte Weise allmählich vom weißen Epithel in das voll pigmentirte schwarze Epithel auf. In der Mitte liegen schwarze Haare, weiter davor: Haarwurzelscheiden schwarz, Haare selbst weiß, oder nur wenig pigmentirt. Am Rande des schwarzen Epithels auch Haarwurzelscheiden noch weiß. Unter dem Übergangsepithel befindet sich wieder typisches Cutispigment.

Aus der Untersuchung dieser in Defekte weißer Haut transplantirten schwarzen Haut ergiebt sich Folgendes:

Das schwarze transplantirte Epithel macht in der Pigmentirung dieselben vier Stadien durch, die als charakteristisch für die Regeneration beschrieben waren; vielleicht hängt das zusammen mit den starken Regenerationsvorgängen, die im Anfang nothwendigerweise vom schwarzen transplantirten Epithel aus stattfinden.

Hingegen zeigt das ursprünglich weiße Epithel, das schwarz wird, zuerst nur Basalpigment, wie es bei der Regeneration als das III. Stadium beschrieben wurde und je älter es ist, desto mehr entsteht allmählich Kernkappenpigment, was dem beschriebenen IV. Stadium entspricht.

Da in diesen Fällen das unterliegende Bindegewebe unter dem transplantirten Epithel fast ganz, unter dem allmählich erst schwarz gewordenen Epithel aber vollständig zu weißer Haut gehöriges Bindegewebe ist, und die Pigmentirung des Epithels nichtsdestoweniger eine dauernde ist, so müssen wir daraus schließen, dass die normaler Weise bereits in der Cutis von unpigmentirter Haut dem Epithel zugeführten Stoffe genügen, um Pigment zu erzeugen, und dass das Wesentliche in der Struktur der Epithelzellen gegeben sein muss die bei pigmentirtem Epithel sich also unterscheiden muss von der Struktur der unpigmentirten Epithelzellen.

Auch P. Carnot und Mlle. Deflandre, die am lebenden Thier das Fortschreiten der Pigmentirung beobachteten, nehmen an, dass die Pigmentirung eine Funktion der Epithelzellen ist.

Die Ansicht, die Kromayer [1]) ausspricht, ist daher unhaltbar. Er sagt: »Wir müssen annehmen, dass die Pigmentbildung in der Epidermis nicht etwa auf Eigenthümlichkeiten der pigmentirten Epithelzellen beruht, sondern dass die Pigmentirung von dem Ernährungszustand der Cutis vasculosa und ihrem Wechselverhältnis zu dem der Epidermis abhängt.«

Bestätigt wird der oben ausgesprochene Satz durch die mikroskopischen Bilder, die zeigen, dass unter dem allmählich schwarz werdenden ehemals weißen Epithel kein Pigment in der Cutis liegt. Die Theorien der Pigmentbildung im Epithel durch Übertragung von Pigment aus der Cutis vermittels Zellen, seien es bewegliche (Riehl, Aeby, Kölliker, Karg) oder durch Strömung in verzweigten an der Grenze von Cutis und Epithel gelegenen Zellen (Ehrmann) sind dadurch als unzutreffend erwiesen.

Hier sehen wir schwarzes Epithel auf zu weißer Haut gehörige Cutis übertragen und am Leben bleiben. Dabei können wir nun feststellen, dass die Chromatophoren, die weder in weißem Epithel noch in zu weißem Epithel gehöriger Cutis (auch nicht in unpigmentirtem Zustande) vorhanden sind, in diesem transplantirten Epithel dauernd erhalten bleiben, wie die gewöhnlichen Epithelzellen. Auf

[1]) Kromayer, Allg. Dermatologie. pag. 178.

die das Epithel zur Regeneration, insbesondere zu mitotischer Kerntheilung anregenden Reize hin, vermehren auch sie sich an den entsprechenden Stellen mitotisch. Diese Analogie in ihrem Verhalten mit Epithelzellen und diese Unabhängigkeit in ihrem Bestand vom Bindegewebe ist beachtenswerth.

Das dem transplantirten schwarzen Epithel benachbarte weiße Epithel wird zu schwarzem Epithel. Die mikroskopischen Bilder zeigen, dass dies durch Einwanderung von Zellen in das benachbarte weiße Epithel stattfindet, gerade so, wie das transplantirte weiße Epithel pigmentirt wurde.

Jetzt erhebt sich aber die Frage: Ist die Einwanderung von Chromatophoren die einzige Veränderung, die vor sich geht? Bleiben daneben die weißen Epithelzellen, insbesondere die Palissadenzellen erhalten, und beladen sie sich nur mit Pigment?

Wenn das der Fall wäre, so würde daraus mit Nothwendigkeit folgen, dass das pigmentirte Epithel mit all seinen charakteristischen Regenerationserscheinungen sich von dem weißen Epithel nur durch die Anwesenheit der Chromatophoren unterscheidet, dass diese einzellige pigmentbildende Organe darstellen, die fortwährend Pigment in die im weißen und pigmentirten Epithel gleichen Epithelzellen abfließen ließen. Wir haben schon gesehen, dass diese Annahme im Widerspruch steht mit einer Reihe von Thatsachen. Wir können also diese Ausnahme zurückweisen. Jetzt liegen zwei andere Möglichkeiten vor, erstens es besteht kein principieller Gegensatz zwischen Chromatophoren und den gewöhnlichen Palissadenzellen, letztere können unter gewissen Bedingungen diese Form annehmen, und als solche auch in das weiße Epithel eindringen und dann durch Mitosen allmählich die höheren Epithelschichten aus sich erzeugen. Oder aber, in Wirklichkeit dringen nicht nur die Chromatophoren in das weiße Epithel ein. Es wäre auch schwer denkbar, dass so reich und weithin verästelte Zellen durch die Epithelzellen allein durchwandern, sondern mit ihnen wandern auch andere Palissadenzellen in das weiße Epithel ein und erzeugen allmählich die höheren Epithelschichten. Wir sehen ja auch die höchsten Epithelreihen des schwarzen Epithels oft schon gleichzeitig mit den Chromatophoren der Basis vordringen. Und dann haben wir gesehen, dass das III. Stadium der Pigmentirung des regenerirten Epithels ganz diesem Bilde des Einwanderns der Chromatophoren entspricht. Es wäre ganz gut denkbar, dass unter diesen besonderen Umständen die schwarzen Epithelzellen auch für eine Zeit pigmentarm, oder

pigmentlos wären. In jedem Fall beruht aber die Schwarzfärbung auf einer Einwanderung von zum schwarzen Epithel gehörigen Zellen in das benachbarte weiße Epithel.

Dieser Schluss folgt mit Sicherheit aus den Ergebnissen der Regenerationsversuche an dem schwarzen transplantirten Epithel, die oben beschrieben sind. Die Beobachtung allein hätte nicht eine bloße Ablagerung des Pigmentes in die Umgebung ausschließen lassen. Wenn aber das benachbarte weiße Epithel zu typisch schwarzem wird, so kann es sich nur um eine Ersetzung des weißen Epithels durch schwarze Epithelzellen handeln, es kann aber nicht eine bloße Einwanderung von anderen als Epithelzellen in Frage kommen. Also falls wirklich die Chromatophoren allein einwandern, dann sind sie sicher Epithelzellen, sind sie aber eine Zellart, die nicht Epithelzellen erzeugen kann, so müssen die Palissadenzellen mit einwandern. Und zwar ist das gleich in beiden Arten der Transplantation, die wir versucht haben, sowohl der von weißer Haut auf schwarze Ohren, wie der von schwarzer Haut auf weiße Ohren. Es handelt sich also nicht um eine bloße Zuführung von Pigmentstoffen, etwa wie von Nährstoffen; zudem zeigt das transplantirte weiße Epithel in den Fällen, wo es angewachsen war, zahlreiche Mitosen und keine Degenerationserscheinungen. Die Ansicht von Karg [1]), dass die Einwanderung der Pigmentzellen mit der Ernährung des Epithels zu thun habe, ist nicht haltbar. Er meinte, so lange in der transplantirten Haut die das Pigment aus dem Bindegewebe herauftragenden Pigmentzellen fehlen, zeige dasselbe die Zeichen ungenügender Ernährung, indem die Kernfärbung undeutlich werde und Mitosen in den basalen Zellen nicht vorhanden seien.

Der Unterschied in der Zahl der Mitosen in dem schwarzen und weißen Epithel ist nicht charakteristisch genug, als dass wir daraus Schlüsse ziehen dürften.

Wir können also eine Verschiedenheit des weißen und des schwarzen Epithels in ihrem Verhalten zu einander feststellen. Theile des schwarzen transplantirten Epithels bleiben dauernd angeheilt, Theile des weißen nicht.

Ferner: das schwarze Epithel verhält sich weißem gegenüber, mit dem es künstlich zusammengeheilt wird, ähnlich, wie sich das schwarze Epithel einem Defekt

[1]) loc. cit.

gegenüber verhält: seine Zellen oder doch wenigstens eine bestimmte Art derselben dringen ein; also eine bestimmte Art von Regeneration findet statt.

Unter denselben Bedingungen aber zeigt das weiße Epithel dieses Vorwandern von Zellen nicht. Diese Umstände legen den Gedanken nahe, dass schwarzes und weißes Epithel noch in andern wesentlichen Punkten differiren, außer in dem in die Augen fallenden Pigmentgehalt.

Pflanzen, die zusammengepfropft werden, zusammengeheilte Larventheile von Batrachiern verschiedener Art, zusammengeheilte Theile von Hydra lebten nach ihrer Vereinigung noch derart weiter, dass jeder Theil sein eigenes selbständiges Wachsthum behält.

Das transplantirte schwarze Epithel behält auch sein selbständiges Wachsthum nach der Transplantation bei, aber es thut das sogar derart, dass es in das benachbarte Epithel hineinwächst.

Ebenso wächst das autochthone schwarze Epithel in transplantirtes weißes Epithel hinein und damit lernen wir ein weiteres Schicksal von transplantirtem Gewebe kennen. Nicht nur in ursprünglich lebendes Gewebe, das dann aber abstarb, wandern die Zellen des autochthonen umgebenden Gewebes ein, sondern sie können auch in das lebende transplantirte Gewebe eindringen.

Nur einmal war dieses Weiterwachsen der Pigmentirung nicht zu konstatiren, indem das Stück abblasste. P. Carnot und Mlle. Deflandre, die wie ich makroskopisch das Fortschreiten der Pigmentirung beobachteten und dasselbe durch genaue Messungen verfolgten, geben an, häufig ein derartiges Abblassen der transplantirten schwarzen Haut beobachtet zu haben, und besonders dann, wenn die Transplantation auf Albinos stattgefunden hatte. Sie schließen daraus, dass der ganze Organismus von Bedeutung ist für die Pigmentirung, entweder indem bei Albinos Pigment stärker zerstört werde, oder indem bei den Albinos gewisse Stoffe nicht in der nöthigen Menge zugeführt würden. Sie machten daher den Versuch, Pigment in die Bauchhöhle einzuführen, aber das änderte nichts an dem Resultat.

Das Ergebnis meiner Versuche hatte meine Aufmerksamkeit nicht auf den Zusammenhang in der Färbung des Gesammtthieres mit dem Erhaltenbleiben der Pigmentirung des transplantirten Stückes gelenkt. Und auch in dem einen Falle, wo ich ein derartiges Abblassen bemerkte, waren an demselben Thiere zwei andere schwarze

Hautstücke fast vollständig angewachsen, ganz schwarz geblieben und die Pigmentirung war in langsamem Vorschreiten begriffen.

Dieser Versuch scheint mir nicht für die Erklärungsweise der beiden genannten Autoren zu sprechen, wohl aber schien mir in diesem Falle ein anderer Umstand von Bedeutung zu sein: In diesem Falle nämlich war der Theil des transplantirten schwarzen Epithels, der dauernd angewachsen blieb, der kleinste, den ich je beobachtete, während sich weithin die Randpartien abgestoßen hatten. Es schien mir damals gerade die geringe Quantität des stehen gebliebenen schwarzen Epithels die Hauptursache für das Abblassen zu sein. Also es käme auf das Verhältnis der Quantität des transplantirten schwarzen zu dem umgebenden weißen Gewebe an für den Verlauf der Pigmentirung. Ganz getrennt ist aber hiervon ein anderer Punkt zu berücksichtigen, den die oben genannten Autoren nicht erwähnen. Nämlich das weiße und schwarze Epithel verhalten sich trotz aller Verschiedenheit darin gleich, dass schwarzes transplantirtes Epithel auch, nachdem es angewachsen war, wieder abgestoßen werden kann. Dieses Abstoßen der Randtheile ist ein typisches Vorkommnis; es findet statt obwohl, wie die mikroskopische Untersuchung zeigte, im Anfang oft Mitosen daselbst auftreten, die Randtheile also ganz lebenskräftig sich erwiesen. Es gelten hier dieselben Erwägungen wie für die Abstoßung des weißen Epithels.

Es ist ferner auffallend, dass bei dem schwarzen transplantirten Epithel, das wirklich anheilt, eine so geringfügige Abschuppung stattfindet, während sie beim transplantirten weißen, das sich nicht hält, bedeutend ist. Bei der THIERSCH'schen Transplantation beim Menschen ist nun die Abschuppung ebenfalls bedeutend. Es legt das den Gedanken nahe, dass auch hier womöglich Theile der schon angeheilten Haut wieder verschwinden und durch Regeneration von der Seite her allmählich ersetzt werden.

Durch diese Versuche ist nun ferner sicher erwiesen, dass transplantirtes Gewebe und dazu noch solches, das sich unterscheidet von dem Gewebe, das ursprünglich sich an diesem Platze befand, wirklich erhalten bleiben kann. Für viele Gewebsarten wird jetzt eine derartige Möglichkeit in Abrede gestellt, wie z. B. BARTH[1]) es für den Knochen leugnet.

Und gerade bei der Transplantation von Haut wäre es möglich,

---

[1]) A. BARTH, Histologische Untersuchung über Knochenimplantationen. ZIEGLER's Beiträge. 17. Bd. 1895, citirt nach dem Referat von BARFURTH in Ergebnisse d. Anatomie. 1895.

dass auch diese vermittels eines ähnlichen zelligen Infiltrationsprocesses, wie er gerade hier für auf schwarze Ohren transplantirte weiße Haut nachgewiesen wurde, allmählich durch das alte autochthone Epithel substituirt würde. Aber durch das Bestehenbleiben der schwarzen transplantirten Haut ist die Möglichkeit eines dauernden Erhaltenbleibens des transplantirten Stückes erwiesen.

Zum Schlusse sollen einige Resultate dieser Arbeit aufgezählt werden.

1) Bei der Regeneration von pigmentirtem Epithel ist der Verlauf der Pigmentirung ein typischer. Wir können dabei regelmäßig vier Stadien unterscheiden (siehe pag. 8—11). Transplantiren wir pigmentirte Haut auf ein weißes Ohr, so treten in dem Pigmentgehalt dieses transplantirten Stückes ganz entsprechende Veränderungen auf (s. pag. 38).
2) Bereits angewachsene Hauttheile lösen sich in bestimmten Fällen wieder los von dem Boden, auf den sie gepfropft waren (s. pag. 26 und 43).
3) Es besteht ein Unterschied in dem Verhalten von pigmentirter und unpigmentirter Haut nach der Transplantation in so fern, als pigmentirte Haut auf dem fremden Boden erhalten bleibt, weiße Haut aber nicht (s. pag. 25—27).

   Es ist also möglich, Gewebe, die sich unterscheiden in ihrer Art von den Geweben, die ursprünglich an der Stelle der Transplantation waren, durch Transplantation bei Säugethieren dauernd am Leben zu erhalten.
4) Es ist ferner möglich, durch Regeneration an die Stelle eines Gewebes ein davon verschiedenes treten zu lassen (s. pag. 43).
5) Es kann eine Einwanderung von Zellen von epithelialem Charakter in benachbartes Epithel stattfinden und eine Epithelart kann durch eine differente auf diese Weise substituirt werden. Nicht nur todtes, sondern sogar lebendes transplantirtes Gewebe wird in gewissen Fällen von dem angrenzenden autochthonen Epithel durchzogen und durch dasselbe ersetzt (s. pag. 30, 31 und 40, 41).
6) Das Hautpigment bedarf zu seiner Bildung weder der Thätigkeit anderer Zellen als solcher, die im erwachsenen Thiere dauernd im Epithel liegen, noch der Zufuhr von anderen Stoffen, als die, welche schon in der unpigmentirten Haut den Epithelzellen zugeführt werden (s. pag. 26, 38 und 39 und Abschnitt über Regeneration pigmentirten Epithels).

Erklärung der Abbildungen.

Tafel I—III.

Fig. 1 zeigt normale schwarze Haut; man erkennt das Basalpigment mit den Chromatophoren und das Kernkappenpigment, darunter das Cutispigment. *a* Epithel, *b* Cutis.

Fig. 2 zeigt die Anzahl und Verzweigungen der Chromatophoren in einem dicken Schnitt. Auch hier liegen die Chromatophoren in Wirklichkeit an der Basis des Epithels; nur die Dicke des Schnittes macht es scheinen, als lägen sie höher. *a* Epithel, *b* Cutis.

Fig. 3*a* zeigt das I. Stadium der Regeneration pigmentirten Epithels. Man sieht, dass das Kernkappenpigment stark überwiegt. *a* Epithel, *b* Cutis, *c* Schorf, unter den die Epithelzunge sich hinzieht.

Fig. 3*b* zeigt dasselbe Stadium wie 3*a*. Die Drehung der Kerne hat nach einer bestimmten Richtung stattgefunden und desshalb liegen die Kernkappen alle scheinbar auf der Seite der Kerne, in Wirklichkeit ist aber ihre Lage in Bezug auf die Kerne unverändert.

Fig. 4 zeigt die typische Vermehrung des Kernkappenpigments da, wo das regenerirte schwarze Epithel (*b*) an das weiße Epithel (*a*) stößt.

Fig. 5 zeigt das III. Stadium der Regeneration pigmentirten Epithels. Lediglich Basalpigment (Chromatophoren) vorhanden, ohne irgend welches Kernkappenpigment.

Die Chromatophoren zeigen den Charakter der Chromatophoren im frisch regenerirten Epithel. *a* Epithel, *b* Cutis.

Fig. 6 zeigt das IV. Stadium der Regeneration pigmentirten Epithels, 3 Wochen nach der Operation. Basalpigment reichlich vorhanden. Das Kernkappenpigment beginnt sich, von unten aufsteigend, zu bilden. *a* Epithel, *b* Cutis.

Fig. 7 zeigt das Aussehen von Chromatophoren im frisch regenerirten Epithel und die doppeltkontourirten Pigmentkugeln im Epithel. *a* Pigmentkugel im Ausläufer eines Chromatophoren, *b* junger Chromatophor.

Fig. 8 zeigt Chromatophoren bei starker Vergrößerung. Man sieht, dass die rosenkranzartigen Anschwellungen der Chromatophorenfortsätze oft von den doppeltkontourirten Kugeln gebildet werden, oft aber bestehen sie nur aus Pigmentkörnchen.

Fig. 9 zeigt regenerirtes schwarzes Epithel nach 6 Wochen. Sehr viel Cutispigment, mehrere Basalchromatophoren, trotzdem aber gar kein Kernkappenpigment vorhanden. *a* Epithel, *b* Cutis, *c* Basalchromatophoren.

Fig. 10 und 11 zeigen Chromatophoren, bei denen deutlich Fortsätze zu sehen sind, während sie sich mitotisch theilen. *a* Chromatophoren in Theilung, *b* gewöhnliche Epithelzellen in Theilung.

Fig. 12 zeigt weiße Haut auf ein schwarzes Ohr transplantirt nach 37 Stunden. Die weiße Haut liegt geronnenem Blut auf; sie hat nach beiden Seiten regenerirt und die weißen und schwarzen Zungen haben sich getroffen. *a* transplantirte weiße Haut, *b* Blut, *c* regenerirte weiße Epithelzungen, *d* Schorf, *e* autochthones schwarzes Epithel.

Fig. 13 zeigt weißes Epithel 4½ Wochen nach der Transplantation gut angewachsen auf einem schwarzen Ohr. *a* transplantirtes weißes Epithel, *b* autochthones schwarzes Epithel.

Fig. 14, von demselben Stück wie Fig. 13, zeigt wie die Chromatophoren (*a*) sich scheinbar einzeln in das weiße Epithel vorschieben. Einzelne Pigmentkörnchen liegen auch in den darüberliegenden Zellen. Deutliche Pigmentkörnchen in den weiter vorgeschobenen Zellen (*b*) des Stratum granulosum vorhanden.

Fig. 15 zeigt eine Übergangsstelle von autochthonem zu transplantirtem Epithel in demselben Stück. Es ist schon reichliches Basalpigment vorhanden und es beginnt schon ein wenig Kernkappenpigment zu erscheinen. *a* Epithel, *b* Cutis.

Fig. 16 zeigt weißes Epithel (*a*) auf ein schwarzes Ohr transplantirt, 8 Tage nach der Operation. Die schwarze regenerirte Epithelzunge (*c*) zieht sich unter dem weißen Epithel hin und hebt dessen Rand ab. *b* autochthones schwarzes Epithel.

Fig. 18 zeigt weißes Epithel auf ein schwarzes Ohr transplantirt, 12 Tage nach der Operation. Das weiße Epithel ist gut angeheilt. Basalpigment zieht sich von dem autochthonen schwarzen Epithel in das transplantirte weiße Epithel hinein. *a* transplantirtes weißes Epithel, *b* autochthones schwarzes Epithel, *c* Übergangsepithel, in dem die sich vorschiebenden Chromatophoren liegen.

Fig. 17 und 19. Dasselbe Präparat wie Fig. 18. Das Übergangsepithel wird hier in stärkerer Vergrößerung gezeigt. In Fig. 17 sieht man deutlich, wie weißes und schwarzes Epithel in scharfer Linie zusammenstoßen und eine Epithelschicht bilden. In Fig. 17 und 19 sieht man, wie die Chromatophoren sich in das weiße Epithel hineinziehen. *a* transplantirtes weißes Epithel, *b* autochthones schwarzes Epithel, *c* sich in das weiße Epithel vorschiebende Chromatophoren.

Fig. 20 zeigt schwarzes Epithel auf ein weißes Ohr übertragen, $3^1/_2$ Tage nach der Operation. Im transplantirten Epithel hauptsächlich Kernkappenpigment vorhanden (wie im I. Stadium der Regeneration pigmentirten Epithels). *a* transplantirtes schwarzes Epithel, *b* autochthones weißes Epithel.

Fig. 21 zeigt wie die Chromatophoren von dem transplantirten schwarzen Epithel in das autochthone weiße hineinziehen; $4^1/_2$ Wochen nach der Operation. *a* transplantirtes schwarzes Epithel, *b* autochthones weißes Epithel, *c* Übergangsepithel, in dem die Chromatophoren sich vorschieben.

Fig. 22 zeigt eine Stelle von Fig. 21 in stärkerer Vergrößerung; man sieht die sich einzeln vorschiebenden Chromatophoren (*a*).

Fig. 23 zeigt schwarzes Epithel auf einem weißen Ohr vollständig eingeheilt, 6 Monate nach der Operation. *a* transplantirtes schwarzes Epithel, *b* autochthones weißes Epithel.

Druck von Breitkopf & Härtel in Leipzig.

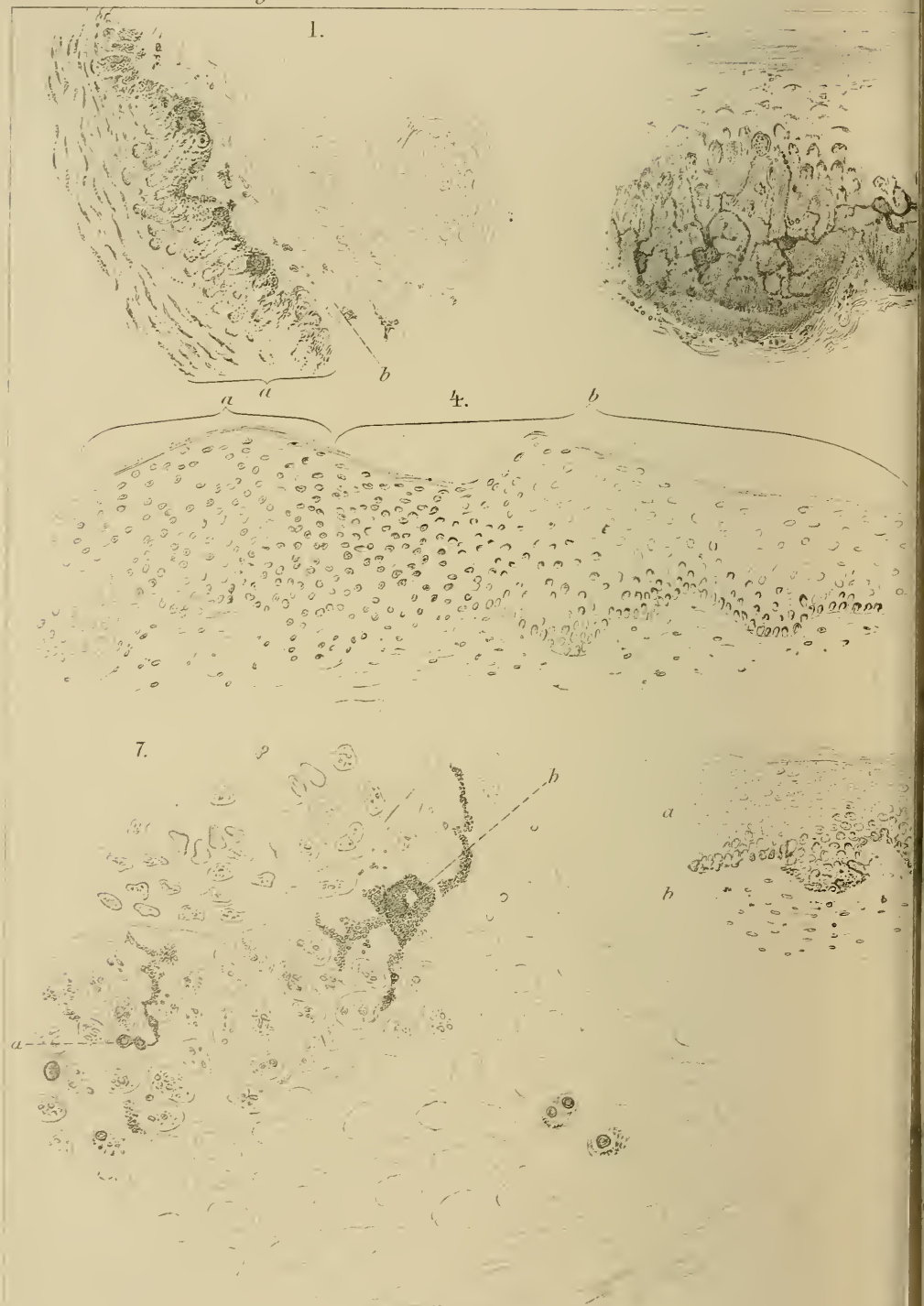
1.
a
a
b
4.
a
b
7.
b
a
a
b

3a
a
c
b
3b
c
a
b
5.
b
a
8.

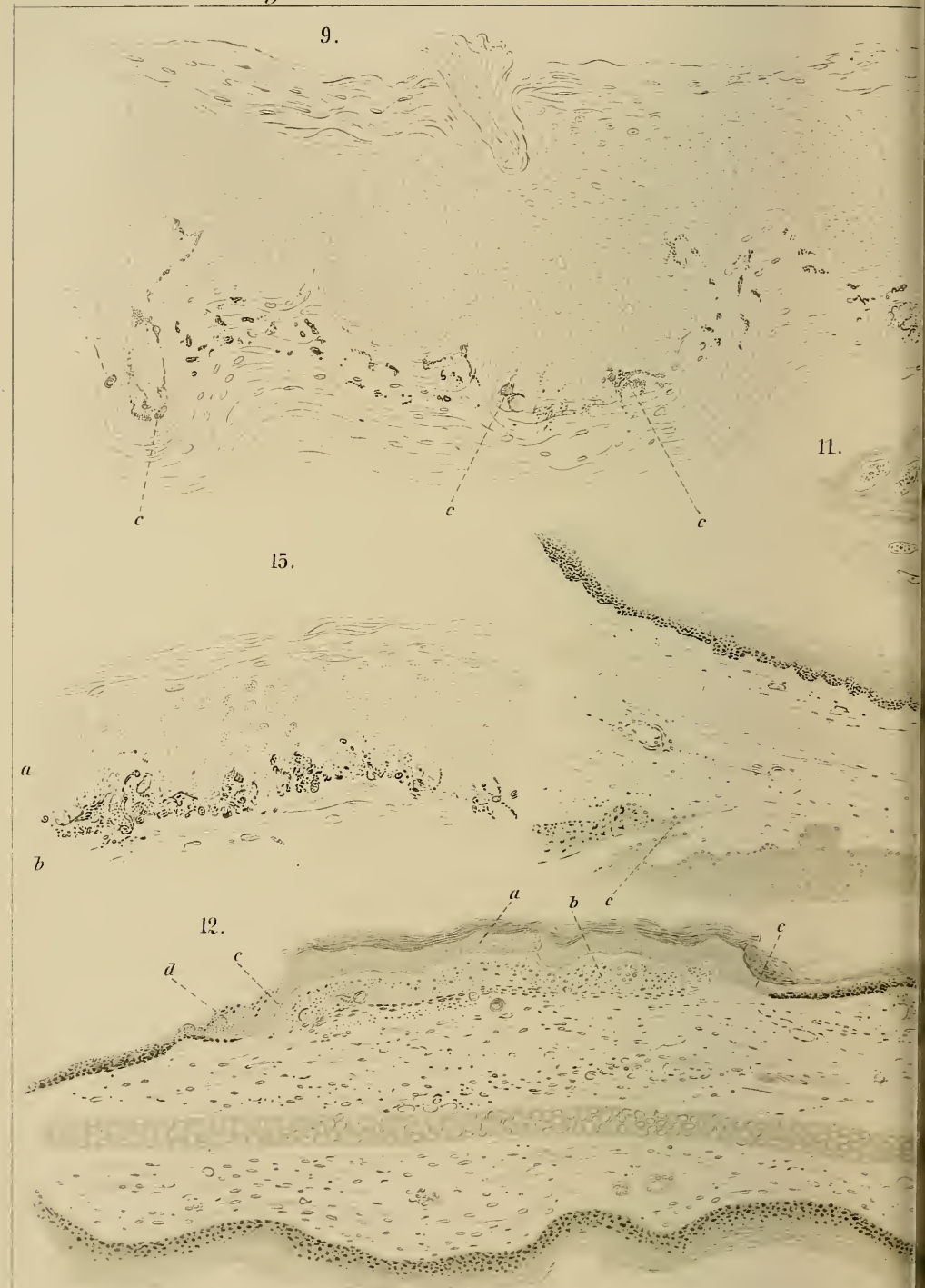
9.
c
c
c
11.
15.
a
b
12.
a
b
c
c
d
c

13.



16.

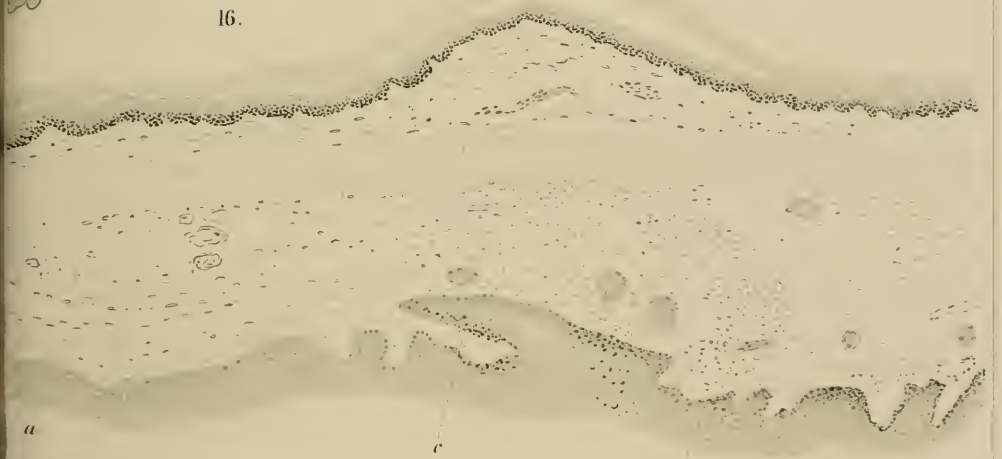

10.

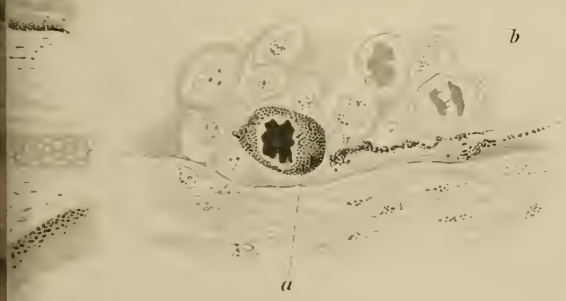

11.

17.

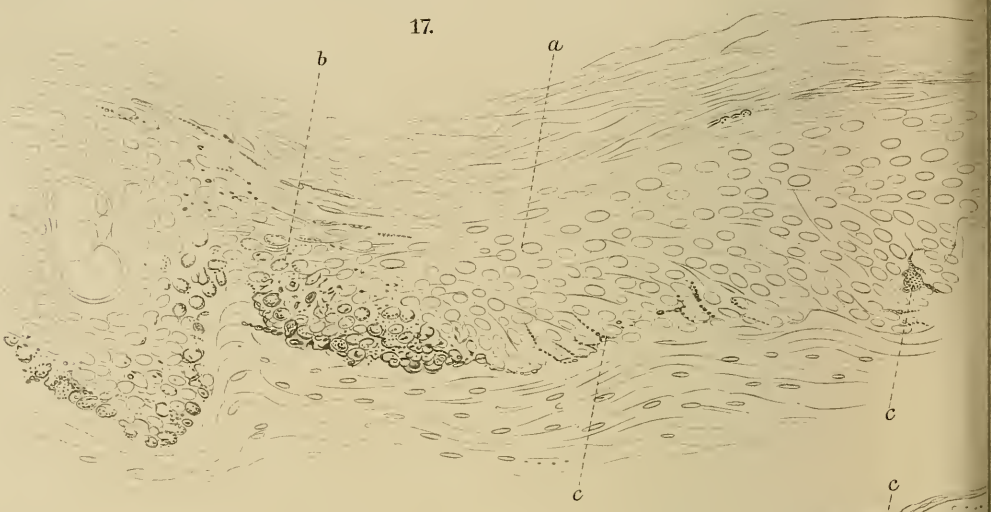

18.

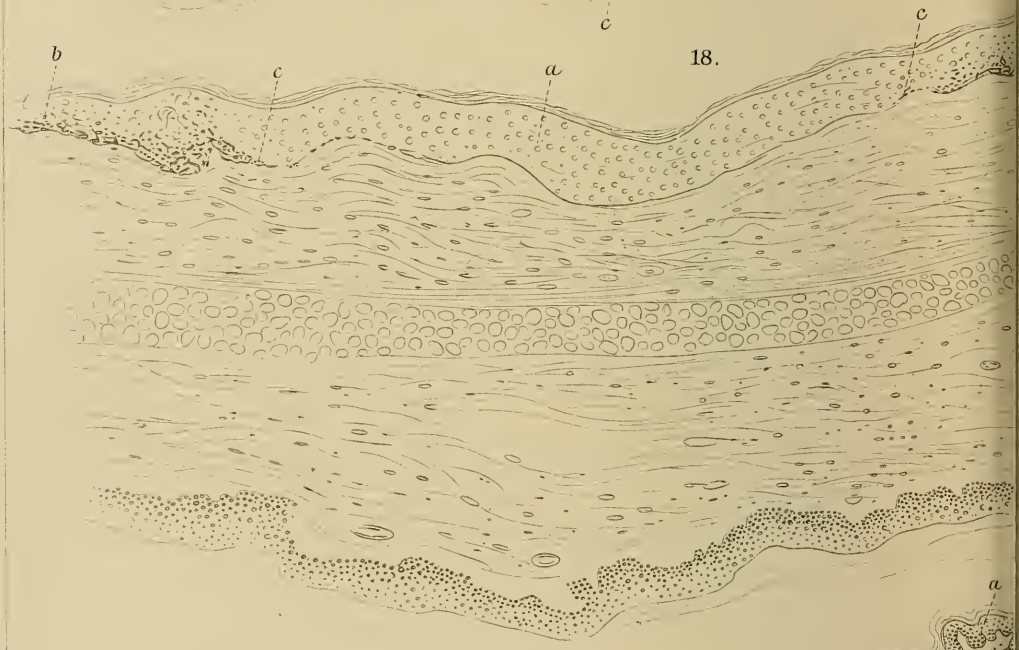

22.

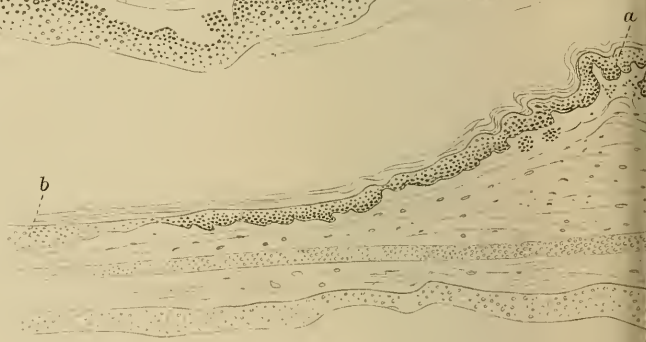

L. Schröter del.

Verlag v. Wi

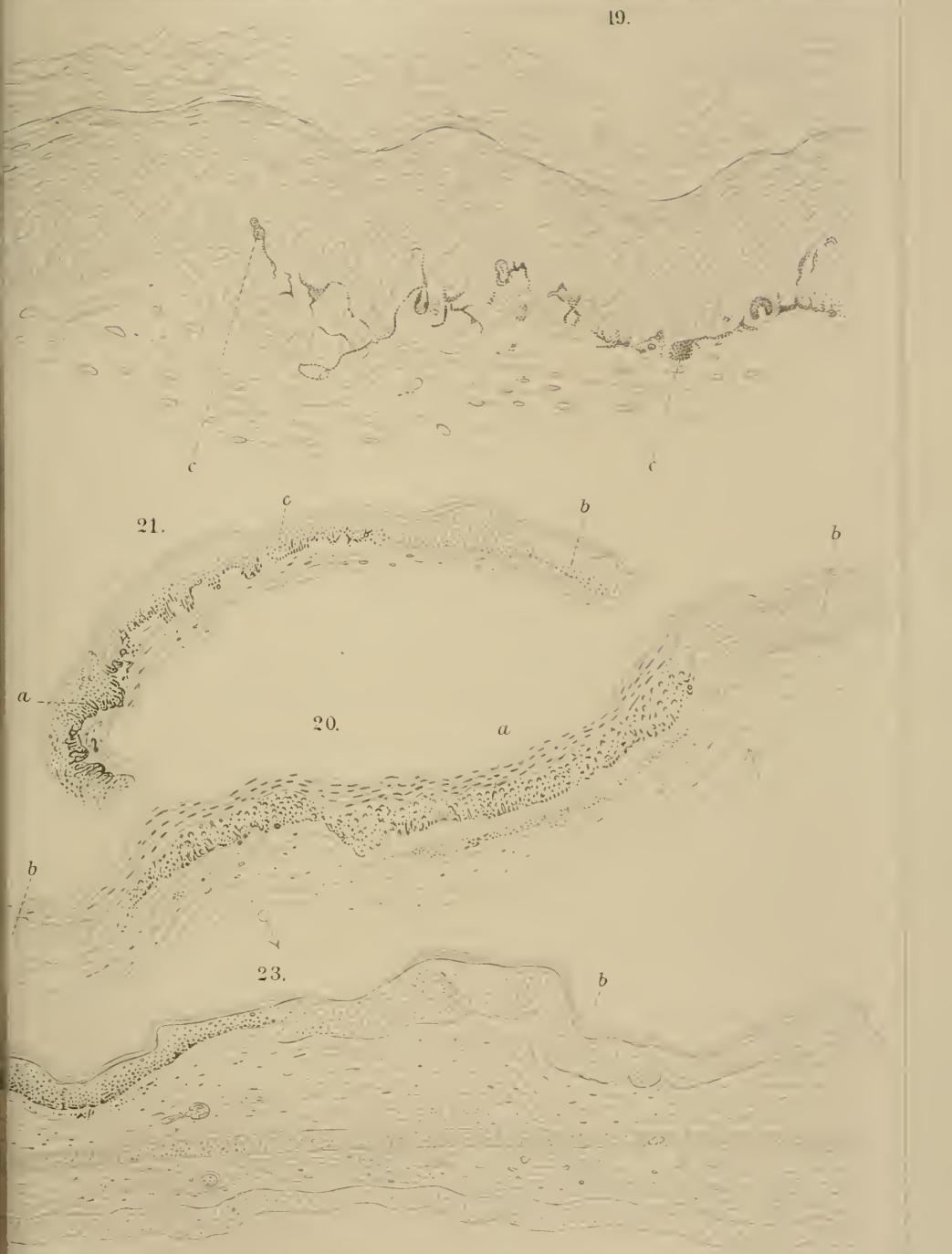

m in Leipzig.

Gaylord
PAMPHLET BINDER
Syracuse, N. Y.
Stockton, Calif.

COLUMBIA UNIVERSITY LIBRARIES (hsl.stx)
RD 121 L822 C.1
U"ber Transplantation von Weisser Haut a
2002194961

ND

MAY 15 1959